

第165回日本神経学会東海北陸地方会 プログラム

日 時：2023年3月11日(土) 午前9時20分から

受付開始：午前8時45分から

会 場：名古屋国際会議場2号館2階

A会場：2階 224会議室

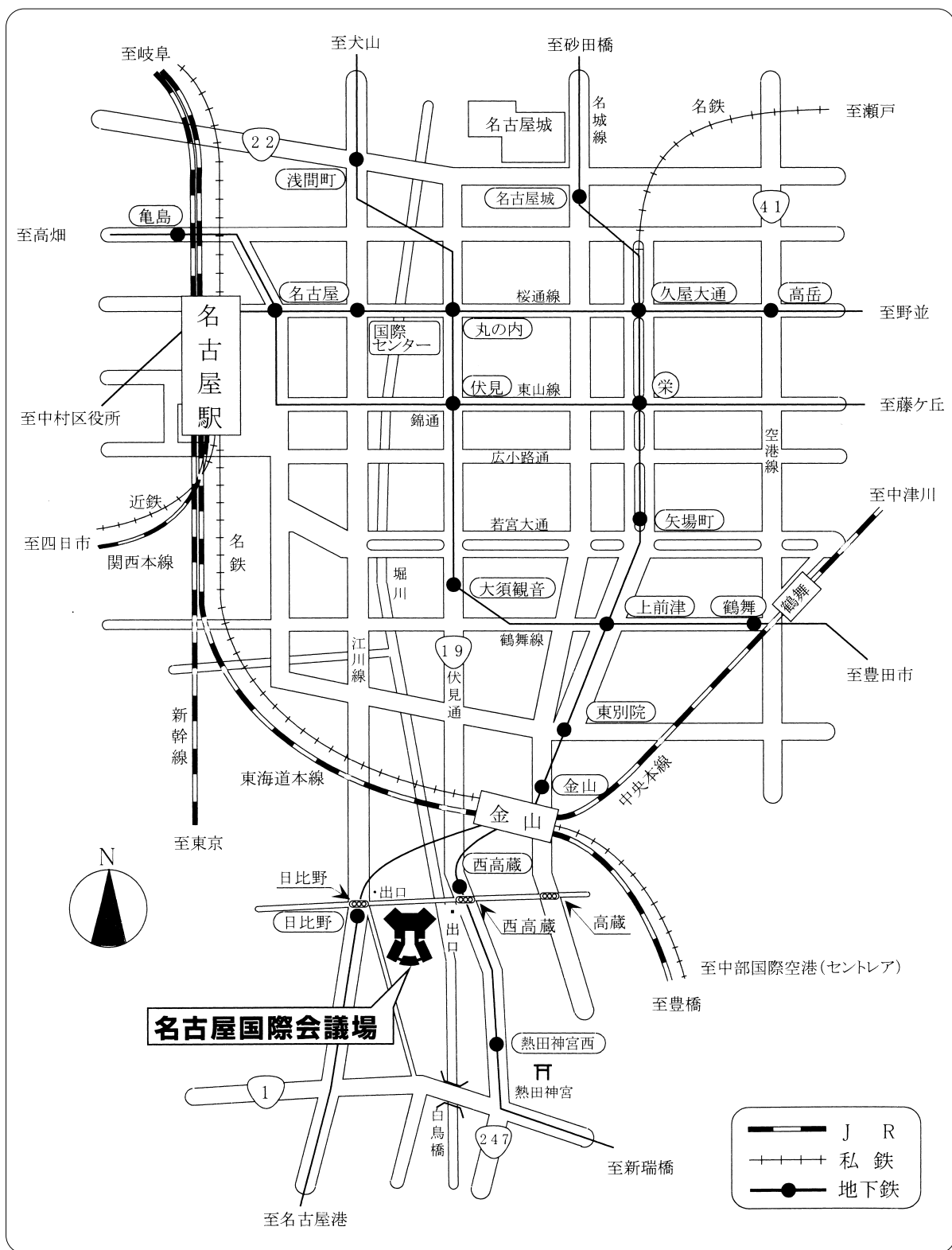
B会場：2階 222・223会議室

名古屋市熱田区熱田西町1-1

会長：川田 憲一

松阪中央総合病院 院長補佐・脳神経内科

交通案内図



会場：名古屋国際会議場2号館

名古屋市熱田区熱田西町1-1

TEL：(052) 683-7711

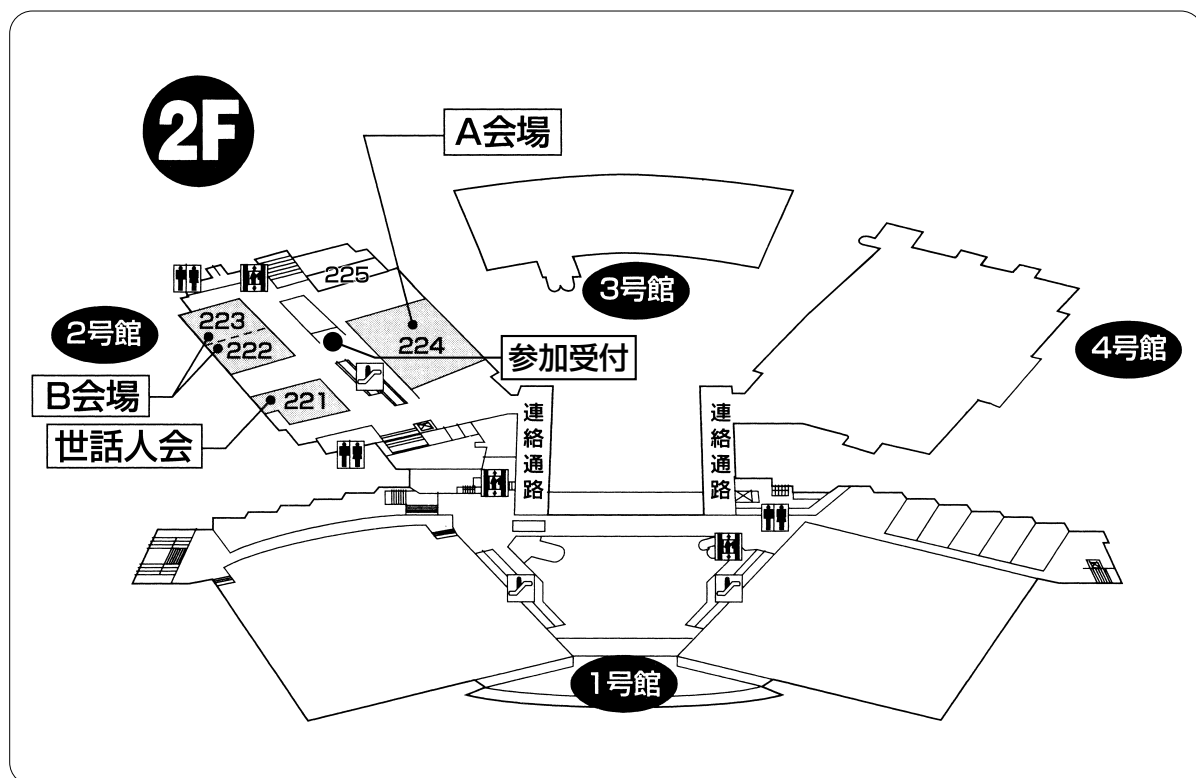
A会場：2階 224会議室

B会場：2階 222・223会議室

名古屋駅 近鉄線 名鉄線 JR線 東海道新幹線	タクシー	名古屋駅 → 名古屋国際会議場	約 20分	約 2,000円
	地下鉄	名古屋駅 → 東山線「栄」 桜通線「久屋大通」のりかえ → 名城線「日比野」下車 → 徒歩約5分 → 名古屋国際会議場 「西高蔵」	約 30分	地下鉄 240円
中部国際空港	名鉄線 + 地下鉄	中部国際空港 → 空港線快速特急25分 → 金山 → 地下鉄2分 → 名城線「日比野」下車 → 徒歩約5分 → 名古屋国際会議場 「西高蔵」	約 40分	空港線 1,170円 地下鉄 210円

●公共交通機関をご利用ください

会場案内図



〈参加者へのお知らせ〉

参加者の方は地方会運営費（会場費）として1,000円、発表者の方は抄録掲載料として発表者1名につき100円を参加受付にてお支払いください。

〈発表者へのお知らせ〉

- 1) 後抄録については、演題応募の際に地方会抄録冊子用としてご提出頂いた抄録を学会誌掲載用の後抄録原稿として学会誌編集委員会へ提出いたしますので、プリントアウトしたものを学会当日にご提出頂く必要はございません。抄録に訂正がある場合は、ご提出頂いたWord文書に演題番号をご記入の上、本会終了後2週間以内に運営事務局までメール添付にてお送りください。抄録に訂正がない場合は、改めて抄録をお送り頂く必要はございません。
- 2) 1題の発表時間は6分、討論時間は2分（計8分）です。時間を厳守してください。
- 3) PCとプロジェクターを使用しての演題発表とさせていただきます。スライドやビデオでの発表はできません。
- 4) 下記の要領にて発表の準備をお願いいたします。
 - ①各会場にはWindows10のパソコンをご用意しております。
 - ②対応アプリケーションはWindows版PowerPoint2019です。発表者ツールは使用できません。操作は演台にてご自身で行ってください。Macintoshで作成されたデータには対応できません。フォントは文字化け、レイアウトのくずれを防ぐため標準的なフォントをご使用ください。
 - ③データはUSBメモリーまたはCD-R（RWは不可）に保存して演者受付・PC受付にお持ちください。PC受付では、設置のパソコンにコピーして正常に再生されることをご確認ください。CD-RへのフォーマットはISO9600方式をご使用ください。
 - ④Macintoshでデータを作成された場合は、PC本体をお持ち頂くか、必ずWindows機での動作を確認したデータをお持ちください。
また、PC本体をお持ち込みの場合には、HDMI用ディスプレイアダプタと電源ケーブルをご持参ください。
 - ⑤当日は、ご発表時間の30分前までにPC受付にてデータを確認してください。
 - ⑥DVD等の動画再生はできません。

〈データ作成時の注意点〉

1) 動画について

動画データを使用の際は、同じフォルダに動画データを入れてください。下記ソフトで再生可能であるデータに限定させていただきますが、PCをお持ち込み頂くことを推奨いたします。

〈動画再生使用ソフト〉

Windows Media Player、Quick Time Player

2) 画像について

Windowsで画像の貼り込みを行う場合、ファイル形式はビットマップ化されたものをご使用ください。画像をPowerPointに貼り付ける際はJPEG、BMP形式をご使用ください。MacintoshのPICT形式は使用しないでください。

3) グラフの作成について

グラフの作成はPowerPoint標準機能かエクセルのグラフをご使用ください。これ以外のソフトで作成した場合は上記2)と同じ画像形式に書き出したグラフデータを貼り込んでください。

4) ウィルスについて

メディアを介したウイルス感染の事例がありますので、必ず最新のウイルス駆除ソフトでチェックしてください。

5) データについて

ご発表データは、ファイル名を「演題番号と氏名（例. 32 神経 太郎）」として、PC受付にてご登録をお願いいたします。ご発表のデータはPC受付と会場のパソコンに一時保存いたしますが、これらのデータは地方会終了後、責任をもって破棄いたします。

6) 利益相反（COI）状態開示について

筆頭発表者は、発表内容に関係する企業・組織や団体との過去1年間のCOI状態の有無を下記の例を参照頂き、発表の際に発表スライドの最初に記載する方法で開示してください。

（様式4-A）

（様式4-A）口頭発表におけるCOI状態の開示
申告すべきCOI状態がない場合

<p>日本神経学会 COI 開示 筆頭発表者名: 〇〇 〇〇</p> <p>演題発表に関連し、開示すべきCOI 関係にある企業などはありません。</p>
--

（様式4-B）

（様式4-B）申告すべきCOI状態がある場合

<p>日本神経学会 COI 開示 筆頭発表者名: 〇〇 〇〇</p>																			
<p>演題発表に関連し、開示すべきCOI 関係にある企業などとして、</p> <table><tr><td>①顧問:</td><td>なし</td></tr><tr><td>②株保有・利益:</td><td>なし</td></tr><tr><td>③特許使用料:</td><td>なし</td></tr><tr><td>④講演料:</td><td>なし</td></tr><tr><td>⑤原稿料:</td><td>なし</td></tr><tr><td>⑥委託研究・共同研究費:</td><td>〇〇製薬</td></tr><tr><td>⑦実学寄付金:</td><td>〇〇製薬</td></tr><tr><td>⑧寄付講座所属:</td><td>あり(〇〇製薬)</td></tr><tr><td>⑨贈答品などの報酬:</td><td>なし</td></tr></table>		①顧問:	なし	②株保有・利益:	なし	③特許使用料:	なし	④講演料:	なし	⑤原稿料:	なし	⑥委託研究・共同研究費:	〇〇製薬	⑦実学寄付金:	〇〇製薬	⑧寄付講座所属:	あり(〇〇製薬)	⑨贈答品などの報酬:	なし
①顧問:	なし																		
②株保有・利益:	なし																		
③特許使用料:	なし																		
④講演料:	なし																		
⑤原稿料:	なし																		
⑥委託研究・共同研究費:	〇〇製薬																		
⑦実学寄付金:	〇〇製薬																		
⑧寄付講座所属:	あり(〇〇製薬)																		
⑨贈答品などの報酬:	なし																		

COIに関する運用指針は、日本神経学会ホームページに掲載されています。上記様式のパワーポイントデータも用意されていますので、ご利用ください。

http://www.neurology-jp.org/news/news_20110421_02.html

A 会 場

セッション	所 属	演者名	演 題 名
9：20～10：08	A-1	座長：小林 和人（伊勢赤十字病院 脳神経内科）	
1. 春日井市民病院	脳神内	三田 晃裕	左内頸動脈解離による脳梗塞に対して、血栓溶解療法を施行し慢性期に血行再建術を施行した1例
2. 公立陶生病院	脳神内	木村 理沙	延髄内側梗塞がむずむず脚症候群（RLS）を生じた1例
3. 鈴鹿中央総合病院	脳神内	川口 敦之	垂直上方性眼振を呈した微小脳幹梗塞の1例
4. 伊勢赤十字病院	脳神内	勝木啓太郎	後頭部痛を主訴に発症した右前大脳動脈解離の一例
5. 名古屋市立大学医学部附属西部医療センター	脳神内	山田 剛平	Pointing gun posture がみられた急性期脳梗塞の一例
6. 中東遠総合医療センター	脳神内	小山 智久	SAS を呈したBAD タイプの両側延髄内側梗塞の一例
10：08～10：56	A-2	座長：伊藤 充子（浜松医療センター 脳神経内科）	
7. 日本赤十字社愛知医療センター名古屋第二病院	脳神内	島田 圭史	高安静脈炎を背景とする脳梗塞に対して rt-PA が奏効した1例
8. 名古屋市立大学病院	脳神内	大村 真弘	入浴後のみにTIAを頻回に生じた内頸動脈偽性閉塞の1例
9. 浜松医療センター	脳神内	柳田 美晴	CT Angiography によって Vertebral artery stump syndrome を疑った1例
10. 磐田市立総合病院	脳神内	藤本 正也	ガイドカテーテル留置における「ワイヤイン造影」
11. 福井赤十字病院	神 内	田中 大暉	エルトロンボパグ内服中に発症した静脈洞血栓症の一例
12. 石川県立中央病院	脳神内	山口 和由	特発性脊髄クモ膜下出血の一例
10：56～11：36	A-3	座長：川上 治（安城更生病院 脳神経内科）	
13. 大同病院	脳神内	仁紫 了爾	IgG 抗 GQ1b 抗体、IgM 抗 GM 1 抗体が陽性でフィッシャー症候群様の症状を認めた中枢神経系原発びまん性大細胞型 B 細胞性リンパ腫の1例
14. 安城更生病院	脳神内	松本 俊平	馬尾症候群を呈しランダム皮膚生検で診断を得た血管内大細胞型 B 細胞性リンパ腫の1例
15. 刈谷豊田総合病院	脳神内	深沼 雄飛	運動ニューロン疾患との鑑別を要した全身性アミロイドーシスの1例
16. 富山市立富山市市民病院	脳神内	古田理佐子	心原性脳塞栓症を契機に全身性 ATTRwt アミロイドーシスの診断に至った一例
17. 富山大学	脳神内	山本 真守	脊髄長大病変で発症し、副腎原発 DLBCL と診断された1例
ランチョンセミナー A			
12：00～12：50	「患者さんの価値観に寄り添った NMOsd 診療 ～新たな治療目標を踏まえて～」 座長：川田 憲一（JA 三重厚生連 松阪中央総合病院 院長補佐・脳神経内科） 演者：吉倉 延亮（岐阜大学大学院医学系研究科 脳神経内科学分野 講師）		
共催：中外製薬株式会社			
13：30～14：18	A-4	座長：坂尻 顕一（金沢医療センター 脳神経内科）	
18. 名古屋大学医学部附属病院	脳神内	吉村 崇志	症候性ナルコレプシー Type2を呈し、ステロイドパルス療法が有効であったNMOSDの一例
19. 大同病院	脳神内	中野 公介	高CK血症、吃逆、嘔気が初発症状であった視神経脊髄炎関連疾患の1例
20. 日本赤十字社愛知医療センター名古屋第一病院	脳神内	加藤 暉康	Intramedullary trigeminal tract に一致した異常信号と三叉神経中枢性髄鞘病変を認め、多発性硬化症と考えられた一例
21. 国立病院機構名古屋医療センター	脳神内	竹中 宏幸	長期経過を観察しえた中枢・末梢連合脱髄症の1例
22. 一宮市立市民病院	脳神内	李 ふみこ	ループス腎炎に関連した、頸髄病変を伴う可逆性後頭葉白質脳症（PRES-SCI）／可逆性脳血管攣縮症候群（RCVS）の1例
23. 福井大学医学部附属病院	脳神内	臼井宏二郎	関節リウマチに対する Abatacept 投与中に発症した進行性多巣性白質脳症（progressive multifocal leukoencephalopathy；PML）の1例
14：18～15：06	A-5	座長：安井 敬三（日本赤十字社愛知医療センター名古屋第二病院 脳神経内科）	
24. 名古屋市立大学病院	脳神内	間所 佑太	Roving eye movement を伴う重度意識障害を呈したものの、予後良好であった低血糖脳症の一例
25. 松阪中央総合病院	脳神内	堀 真梧	左右差の顕著な病変を呈し脳梗塞との鑑別が重要だった低血糖脳症の1例
26. 愛知医科大学	神 内	吉田 太郎	SESA (subacute encephalopathy with epileptic seizures in chronic alcoholism) 症候群の2例
27. 三重県立総合医療センター	脳神内	堀江将太郎	多重アシル CoA 脱水素酵素欠損症ミオパチーの一例
28. 金沢医療センター	脳神内	坂尻 顕一	水痘帯状疱疹ウイルス髄膜炎に罹患した先天性 C 9 欠損症の1例
29. 伊勢赤十字病院	脳神内	大賀 勇範	神経伝導検査で経時的に評価できたフグ中毒重症例の1例
15：06～15：54	A-6	座長：湯浅 浩之（公立陶生病院 脳神経内科）	
30. 日本赤十字社愛知医療センター名古屋第二病院	脳神内	荒木 周	Stroke mimics である症候性てんかんに rt-PA を誤投与した1例
31. 日本赤十字社愛知医療センター名古屋第二病院	脳神内	浅野 剛平	NCSE と超急性期脳梗塞との鑑別にヘッドセット EEG が有用であった1例
32. 愛知医科大学	神 内	植澤 森	右上下肢麻痺と失語で発症し、心原性脳塞栓との鑑別を要した inhibitory motor seizure の一例
33. 桑名市総合医療センター	脳神内	大達 清美	頭痛と同名半盲で発症した部分発作の一例
34. 伊勢赤十字病院	脳神内	井上奈津実	ムコ多糖症が疑われたてんかん transition の一例
35. 三重大学医学部附属病院	脳神内	西垣 明哲	Painful Legs And Moving Toes (PLMT) 症候群に対して Spinal Cord Stimulation (SCS) を施行した一例

B 会 場

セッション	所 属	演者名	演 題 名
9:20~10:08	B-1	座長：松浦 慶太（三重大学 脳神経内科）	
36. 鈴鹿回生病院	脳神内	服部 雄二	中小脳脚病変をきっかけに診断した脆弱X関連振戦／失調症候群（FXTAS）の一例
37. 日本赤十字社愛知医療センター名古屋第一病院	脳神内	谷本 由佳	運動失調と感音難聴で発症し TWNK 遺伝子変異を認めた Perrault 症候群の 1 例
38. 名古屋大学医学部附属病院	脳神内	福島 大喜	脳深部刺激療法による過剰刺激により off 症状を呈したパーキンソン病の一例
39. 名古屋大学	脳神内	大橋 美紗	筋萎縮性側索硬化症（ALS）と多巣性運動ニューロパチー（MMN）の鑑別を要した 1 例
40. 豊田厚生病院	脳神内	山田 崇義	皮質型と視床型の両者の臨床的特徴を認めた MM2-皮質＋視床型 孤発性クロイツフェルト・ヤコブ病の 1 剖検例
41. トヨタ記念病院	内 科	山下 桂	20 歳代後半から急激に進行したパーキンソニズム MPAN の 1 例
10:08~10:48	B-2	座長：富田 稔（豊田厚生病院 脳神経内科）	
42. 名古屋大学	脳神内	築地 諒	無菌性髄膜炎を主症状とした Susac 症候群の 1 例
43. 浜松医科大学	脳神内	竹ノ内晃之	脳血流シンチグラフィで血流低下を認めたリウマチ性髄膜炎
44. 豊川市民病院	脳神内	瀬古 健登	髄液細胞診が診断に有用であった特発性好酸球性髄膜炎の一例
45. 名古屋掖済会病院	脳神内	竹村 直晃	COVID-19 発症契機に不随意運動や見当識障害が出現した脳炎の一例
46. 名古屋市立大学	脳神内	柴田 治人	頭部 MRI にて基底核病変（Lentiform fork sign）を呈した COVID-19 associated encephalopathy の一例
10:48~11:36	B-3	座長：川頭 祐一（愛知医科大学 神経内科）	
47. 豊田厚生病院	脳神内	佐藤 萌美	クリーゼを呈した重症筋無力症 5 例の臨床検討
48. 富士市立中央病院	脳神内	去川 裕基	初発症状として神経根性疼痛が主体であったギラン・バレー症候群の一例
49. 済生会松阪総合病院	脳神内	井上 隆一	ワクチン接種後のギラン・バレー症候群の一例
50. 聖隷浜松病院	神 内	齋藤 拓也	BCG 膀胱注入療法後に生じた CV 2 抗体陽性の感覚運動ニューロパチー
51. 浜松医科大学	脳神内	岡 耕太	Gal-C IgG, GalNAc-GD1a IgM 陽性の CIDP の一例
52. 福井県立病院	脳神内	谷口 優	横隔神経麻痺による呼吸不全を呈した CIDP の 1 例
ランチョンセミナー B			
12:00~12:50	「MG の診断と治療 up-to-date」		
	座長：新堂 晃大（三重大学大学院医学系研究科 神経病態内科学 教授）		
	演者：今井 富裕（国立病院機構 箱根病院 神経筋・難病医療センター 院長）		
	共催：アルジェニクスジャパン株式会社		
13:30~14:18	B-4	座長：野崎 一郎（金沢大学 脳神経内科）	
53. 市立四日市病院	脳神内	大道 和也	水痘・帯状疱疹ウイルス（VZV）感染症による皮疹を伴わない迷走神経麻痺の 1 例
54. 松阪中央総合病院	脳神内	笹間 達朗	髄液 IL-6 が病勢の把握に有用だった単純ヘルペスウイルスによる Mollaret 髄膜炎の 1 例
55. 安城更生病院	脳神内	大村 政人	5 回目の再発を呈した単純ヘルペスウイルス 2 型による Mollaret 髄膜炎の 1 例
56. 富山県厚生農業協同組合連合会高岡病院	脳神内	鍛冶 稔	感染後 4 か月で小脳梗塞を発症した神経梅毒の一例
57. 三重大学	脳神内	榮 厚輔	ステロイド依存性の二次性髄膜炎を生じた肺炎球菌性髄膜炎の一例
58. 公立陶生病院	脳神内	齋藤祐太郎	眼部帯状疱疹にともなう SUNCT 様頭痛に、有痛性三叉神経ニューロパチーの関与が示唆された一例
14:18~15:06	B-5	座長：中西 浩隆（市立四日市病院 脳神経内科）	
59. 金沢大学附属病院	脳神内	松原慶太郎	後頭葉を含む多発脳病変を認めた抗 NMDA 受容体脳炎の 1 例
60. 藤田医科大学医学部	脳神内	菊池 洸一	早期診断に基づく治療で良好な経過を得た抗 NMDA 受容体脳炎の一例
61. 名古屋掖済会病院	脳神内	柴野 莉香	持続的髄液糖低下を呈した抗 MOG 抗体陽性脳脊髄炎の一例
62. 市立四日市病院	脳神内	大山 哲弥	高度徐脈で心停止をきたしたが、他の自律神経症状は認めなかった抗 NMDA 受容体脳炎の一例
63. 碧南市民病院	神 内	斎藤 勇紀	難聴、下肢感覚異常を主徴とした肥厚性硬膜炎の 1 例
64. 豊田厚生病院	脳神内	山岸昂太郎	硬膜生検にて血管炎を示唆する所見を認めた MPO-ANCA 関連肥厚性硬膜炎の 1 例
15:06~15:46	B-6	座長：馬淵 直紀（名古屋掖済会病院 脳神経内科）	
65. 日本赤十字社愛知医療センター名古屋第二病院	脳神内	布施純史郎	Creutzfeldt-Jakob 病との鑑別を要した、未知の抗神経細胞表面抗原抗体による自己免疫性脳炎の 1 例
66. 岐阜大学大学院医学系研究科	脳神内	東田 和博	多系統萎縮症の診断基準を満たし、免疫療法が奏功した自己免疫性小脳失調症の 1 例
67. 静岡赤十字病院	脳神内	中川 裕亮	緩徐進行性の認知機能障害を呈した自己免疫性 GFAP アストロサイトパチーの一例
68. 岡崎市民病院	脳神内	高木 伯馬	低 Na 血症が先行したのちに不随意運動と意識障害を呈した自己免疫性 GFAF アストロサイトパチーの 1 例
69. 藤田医科大学	脳神内	安達 隼輔	重症の自律神経障害に α 遮断薬の併用が奏功した PERM の一例

本冊子内の所属の略及び表記、氏名の表記の統一等は会長判断で行いました。

A 会場

A-1 9:20~10:08

座長：伊勢赤十字病院 脳神経内科

小林 和人

1. 左内頸動脈解離による脳梗塞に対して、血栓溶解療法を施行し慢性期に血行再建術を施行した1例

春日井市民病院 脳神経内科：三田 晃裕（さんだ あきひろ）

鳥居 良太、遠藤 利洋、今井 和憲、山下 史匡、
平山 幹生

2. 延髄内側梗塞がむずむず脚症候群（RLS）を生じた1例

公立陶生病院 脳神経内科：木村 理沙（きむら りさ）

宮武 仁志、齋藤祐太郎、加藤 秀紀、小栗 卓也、
湯浅 浩之

国立長寿医療研究センター 放射線診療部：櫻井 圭太

3. 垂直上方性眼振を呈した微小脳幹梗塞の1例

鈴鹿中央総合病院 脳神経内科：川口 敦之（かわぐち のぶゆき）

川名 陽介、佐羽 勇輝、牧 聡樹

4. 後頸部痛を主訴に発症した右前大脳動脈解離の一例

伊勢赤十字病院 脳神経内科：勝木啓太郎（かつき けいたろう）

小林 和人、井上奈津美、松尾 皇、山崎 正禎、
内藤 寛、谷口 彰

5. Pointing gun postureがみられた急性期脳梗塞の一例

名古屋市立大学医学部附属

西部医療センター 脳神経内科：山田 剛平（やまだ ごうへい）

豊田 剛成、久野 智之、片田 栄一

6. SASを呈したBADタイプの両側延髄内側梗塞の一例

中東遠総合医療センター 脳神経内科：小山 智久（こやま ともひさ）

木内 朝海、数田 知之、若井 正一

7. 高安動脈炎を背景とする脳梗塞に対してrt-PAが奏効した1例

日本赤十字社愛知医療センター

名古屋第二病院 脳神経内科：島田 圭史（しまだ けいし）

野原 太陽、荒木 周、両角 佐織、安井 敬三

8. 入浴後のみにTIAを頻回に生じた内頸動脈偽性閉塞の1例

名古屋市立大学病院 脳神経内科：大村 真弘（おおむら まさひろ）

井上 裕康、松川 則之

9. CT AngiographyによってVertebral artery stump syndromeを疑った1例

浜松医療センター 脳神経内科：柳田 美晴（やなぎだ みはる）

河野 達啓、大竹 悠介、細井 泰志、伊藤 充子

同 脳神経外科：菊山 薫、水谷 敦史、澤下 光二、平松 久弥、

中山 禎司

10. ガイドカテーテル留置における「ワイヤイン造影」

磐田市立総合病院 脳神経内科：藤本 正也（ふじもと まさや）

津幡 拓也

11. エルトロンボパグ内服中に発症した静脈洞血栓症の一例

福井赤十字病院 神経内科：田中 大暉（たなか ひろき）

早瀬 史子、今村 久司、高野誠一郎

同 脳神経外科：中島 悠介、笠島 一洋

12. 特発性脊髄クモ膜下出血の一例

石川県立中央病院 脳神経内科：山口 和由（やまぐち かずよし）

中野 博人、松本 泰子

13. IgG抗GQ1b抗体、IgM抗GM 1抗体が陽性でフィッシャー症候群様の症状を認めた中枢神経系原発びまん性大細胞型B細胞性リンパ腫の1例

大同病院 脳神経内科：仁紫 了爾（にし りょうじ）

前川 朋也、三輪恵里奈、匂坂 尚史

同 脳神経外科：辻内 高士

愛知県がんセンター 脳神経外科：大野真佐輔

14. 馬尾症候群を呈しランダム皮膚生検で診断を得た血管内大細胞型B細胞性リンパ腫の1例

安城更生病院 脳神経内科：松本 俊平（まつもと しゅんぺい）

川上 治、杉浦 真、加藤 博子、加藤 隼康、

大村 政人、稲垣 祐美

15. 運動ニューロン疾患との鑑別を要した全身性アミロイドーシスの1例

刈谷豊田総合病院 脳神経内科：深沼 雄飛（ふかぬま ゆうひ）

林 直毅、松尾 幸治、丹羽 央佳

同 循環器内科：藤井 亜弥

同 病理科：米山亜紀子

愛知医科大学 加齢医学研究所：安藤 孝志、赤木 明生、吉田 眞理、岩崎 靖

16. 心原性脳塞栓症を契機に全身性ATTRwtアミロイドーシスの診断に至った一例

富山市立富山市民病院 脳神経内科：古田理佐子（ふるた りさこ）

吉村 敬介、尾崎 太郎、林 茂

同 循環器内科：向井 勇介

17. 脊髄長大病変で発症し、副腎原発DLBCLと診断された1例

富山大学 脳神経内科：山本 真守（やまもと まもる）

田中 遼、温井 孝昌、道具 伸浩、馬場 孝輔、

中辻 裕司

同 血液内科：菊地 尚平

同 病理診断学：野口 映

同 病態病理学：濱島 丈

18. 症候性ナルコレプシー Type 2 を呈し、ステロイドパルス療法が有効であった NMOSD の一例
名古屋大学医学部附属病院 脳神経内科：吉村 崇志（よしむら たかし）
勝野 雅央
中東遠総合医療センター 脳神経内科：若井 正一
筑波大学国際統合睡眠医科学研究機構：神林 崇
19. 高CK血症、吃逆、嘔気が初発症状であった視神経脊髄炎関連疾患の1例
大同病院 脳神経内科：中野 公介（なかの こうすけ）
仁紫 了爾、前川 朋也、三輪恵里奈、匂坂 尚史
20. Intramedullary trigeminal tract に一致した異常信号と三叉神経中枢性髄鞘病変を認め、多発性硬化症と考えられた一例
日本赤十字社愛知医療センター
名古屋第一病院 脳神経内科：加藤 暉康（かとう てるやす）
伊藤 理樹、大河内 建、福野 貴仁、三澤 尚史、
近藤 隼人、谷本 由佳、安藤 孝志、渡邊はづき、
後藤 洋二、真野 和夫
21. 長期経過を観察しえた中枢・末梢連合脱髄症の1例
国立病院機構
名古屋医療センター 脳神経内科：竹中 宏幸（たけなか ひろゆき）
原田祐三子、瀧田 亘、小林 麗、岡田 久
22. ループス腎炎に関連した、頸髄病変を伴う可逆性後頭葉白質脳症（PRES-SCI）／可逆性脳血管攣縮症候群（RCVS）の1例
一宮市立市民病院 脳神経内科：李 ふみこ（り ふみこ）
田村 拓也、石原 佑次、伊藤 遥、野田 智子、
伊藤 宏樹
23. 関節リウマチに対する Abatacept 投与中に発症した進行性多巣性白質脳症（progressive multifocal leukoencephalopathy；PML）の1例
福井大学医学部附属病院 脳神経内科：臼井宏二郎（うすい こうじろう）
榎本 崇一、北崎 佑樹、眞田采也加、佐々木宏仁、
遠藤 芳徳、井川 正道、山村 修、濱野 忠則
国立感染症研究所 ウイルス第一部：中道 一生

A-5 14:18~15:06 座長：日本赤十字社愛知医療センター名古屋第二病院 脳神経内科
安井 敬三

24. Roving eye movementを伴う重度意識障害を呈したものの、予後良好であった低血糖脳症の1例
名古屋市立大学病院 脳神経内科：間所 佑太（まどころ ゆうた）
水野 将行、大喜多賢治、松川 則之

25. 左右差の顕著な病変を呈し脳梗塞との鑑別が重要だった低血糖脳症の1例
松阪中央総合病院 脳神経内科：堀 真梧（ほり しんご）
笹間 達朗、西口 大和、川田 憲一

26. SESA (subacute encephalopathy with epileptic seizures in chronic alcoholism) 症候群の2例
愛知医科大学 神経内科：吉田 太郎（よしだ たろう）
徳井 啓介、丹羽 淳一、道勇 学

27. 多重アシルCoA脱水素酵素欠損症ミオパチーの1例
三重県立総合医療センター 脳神経内科：堀江将太郎（ほりえ しょうたろう）
稲葉 智哉、掃部 俊貴、伊藤 伸朗

28. 水痘帯状疱疹ウイルス髄膜炎に罹患した先天性C9欠損症の1例
金沢医療センター 脳神経内科：坂尻 顕一（さかじり けんいち）
古川 裕

29. 神経伝導検査で経時的に評価できたフグ中毒重症例の1例
伊勢赤十字病院 脳神経内科：大賀 勇範（おおが たけのり）
山崎 正禎、萩原 莉花、井上奈津実、松尾 皇、
小林 和人、谷口 彰、内藤 寛

30. Stroke mimicsである症候性てんかんにrt-PAを誤投与した1例

日本赤十字社愛知医療センター

名古屋第二病院 脳神経内科：荒木 周（あらか あまね）
浅野 剛平、両角 佐織、安井 敬三

31. NCSEと超急性期脳梗塞との鑑別にヘッドセットEEGが有用であった1例

日本赤十字社愛知医療センター

名古屋第二病院 脳神経内科：浅野 剛平（あさの こうへい）
荒木 周、両角 佐織、安井 敬三

32. 右上下肢麻痺と失語で発症し、心原性脳塞栓との鑑別を要したinhibitory motor seizureの一例

愛知医科大学 神経内科：植澤 森（うえざわ しん）

鈴木 宏幸、安藤 宏明、黒田 典孝、川頭 祐一、
丹羽 淳一、道勇 学

33. 頭痛と同名半盲で発症した部分発作の一例

桑名市総合医療センター 脳神経内科：大達 清美（おおだち きよみ）

宮下 紘一、古田 智之

34. ムコ多糖症が疑われたてんかんtransitionの一例

伊勢赤十字病院 脳神経内科：井上奈津実（いのうえ なつみ）

松尾 皇、小林 和人、山崎 正禎、谷口 彰、
内藤 寛

35. Painful Legs And Moving Toes (PLMT) 症候群に対してSpinal Cord Stimulation (SCS) を施行した一例

三重大学医学部附属病院 脳神経内科：西垣 明哲（にしがき あきさと）

松浦 慶太、中村 直子、富本 秀和、新堂 晃大

鈴鹿回生病院 脳神経内科：服部 雄二、大久保崇伸、橘 径、梶川 博之

B 会場

B-1 9 : 20~10 : 08

座長：三重大学 脳神経内科
松浦 慶太

36. 中小脳脚病変をきっかけに診断した脆弱X関連振戦／失調症候群（FXTAS）の一例

鈴鹿回生病院 脳神経内科：服部 雄二（はっとり ゆうじ）

梶川 博之、橘 径

同 内科：笠井 智佳

三重大学 脳神経内科：大久保崇伸、新堂 晃大

37. 運動失調と感音難聴で発症し TWNK 遺伝子変異を認めた Perrault 症候群の 1 例

日本赤十字社愛知医療センター

名古屋第一病院 脳神経内科：谷本 由佳（たにもと ゆか）

渡邊はづき、伊藤 理樹、加藤 暉康、大河内 建、
福野 貴仁、三澤 尚史、近藤 隼人、安藤 孝志、
後藤 洋二、真野 和夫

38. 脳深部刺激療法による過剰刺激により off 症状を呈したパーキンソン病の一例

名古屋大学医学部附属病院 脳神経内科：福島 大喜（ふくしま たいき）

坪井 崇、勝野 雅央

39. 筋萎縮性側索硬化症（ALS）と多巣性運動ニューロパチー（MMN）の鑑別を要した 1 例

名古屋大学 脳神経内科：大橋 美紗（おおはし みさ）

山田晋一郎、勝野 雅央

40. 皮質型と視床型の両者の臨床的特徴を認めた MM 2-皮質＋視床型 孤発性クロイツフェルト・ヤコブ病の 1 剖検例

豊田厚生病院 脳神経内科：山田 崇義（やまだ たかよし）

池田 昇平、糸見百合子、佐藤 萌美、武重万里子、

富田 稔、服部 直樹

愛知医科大学 加齢医科学研究所：赤木 明生、岩崎 靖

41. 20歳代後半から急激に進行したパーキンソニズム MPAN の 1 例

トヨタ記念病院 内科：山下 桂（やました けい）

同 脳神経内科：伊藤 泰広、中井 紀嘉、鈴木淳一郎

刈谷豊田総合病院 麻酔科：山本 愛

一宮市立市民病院 脳神経内科：森田須美子、田村 拓也、伊藤 宏樹

名古屋大学 脳神経内科：前田憲多郎

42. 無菌性髄膜炎を主症状とした Susac 症候群の 1 例

名古屋大学 脳神経内科：築地 諒（ちくち りょう）
飯田 円、勝野 雅央

43. 脳血流シンチグラフィで血流低下を認めたリウマチ性髄膜炎

浜松医科大学 脳神経内科：竹ノ内晃之（たけのうち あきゆき）
岡 耕太、若月 里江、渡邊 一樹、武内 智康、
長島 優、中村 友彦
同 脳神経外科：黒住 和彦

44. 髄液細胞診が診断に有用であった特発性好酸球性髄膜炎の一例

豊川市民病院 脳神経内科：瀬古 健登（せこ けんと）
水谷 佳祐、宇佐美寿彦、加納 裕也、丹野 雄平、
高田 幸児

45. COVID-19 発症契機に不随意運動や見当識障害が出現した脳炎の一例

名古屋掖済会病院 脳神経内科：竹村 直晃（たけむら なおあき）
林 佳絵、細山 幸子、加賀 友継、馬淵 直紀、
馬淵 千之
中部ろうさい病院 脳神経内科：吉田 有佑
尾張温泉かにえ病院 脳神経内科：落合 淳
増子記念病院 脳神経内科：竹内 有子
愛知医科大学病院 脳神経内科：丹羽 淳一

46. 頭部 MRI にて基底核病変（Lentiform fork sign）を呈した COVID-19 associated encephalopathy の一例

名古屋市立大学 脳神経内科：柴田 治人（しばた はると）
藤岡 哲平、水野 将行、川嶋 将司、大村 真弘、
大喜多賢治、松川 則之
同 臨床感染制御学分野：中村 敦

47. クリーゼを呈した重症筋無力症 5 例の臨床検討

豊田厚生病院 脳神経内科：佐藤 萌美（さとう もえみ）
市川 慶、糸見百合子、武重万里子、池田 昇平、
富田 稔、服部 直樹

48. 初発症状として神経根性疼痛が主体であったギラン・バレー症候群の一例

富士市立中央病院 脳神経内科：去川 裕基（さるかわ ひろき）
高橋 麻葵、河野 優

49. ワクチン接種後のギラン・バレー症候群の一例

済生会松阪総合病院 脳神経内科：井上 隆一（いのうえ りゅういち）
近藤 昌秀、加藤奈津子
三重大学医学部附属病院 脳神経内科：新堂 晃大

50. BCG 膀胱注入療法後に生じた CV2 抗体陽性の感覚運動ニューロパチー

聖隷浜松病院 神経内科：齋藤 拓也（さいとう たくや）
森 泰子、石井 辰仁、本間 一成、近土 善行、
佐藤慶史郎、内山 剛、大橋 寿彦

51. Gal-C IgG, GalNAc-GD1a IgM 陽性の CIDP の一例

浜松医科大学 脳神経内科：岡 耕太（おか こうた）
竹ノ内晃之、若月 里江、渡邊 一樹、武内 智康、
長島 優、中村 友彦
近畿大学 脳神経内科：楠 進

52. 横隔神経麻痺による呼吸不全を呈した CIDP の 1 例

福井県立病院 脳神経内科：谷口 優（たにぐち ゆう）
柏原 健伸、濱田 敏夫

53. 水痘・帯状疱疹ウイルス（VZV）感染症による皮疹を伴わない迷走神経麻痺の1例

市立四日市病院 脳神経内科：大道 和也（おおみち かずや）

大山 哲弥、高阪 勇輔、早川 雄馬、浅田 純子、
岩出 展行、中西 浩隆

54. 髄液IL-6が病勢の把握に有用だった単純ヘルペスウイルスによるMollaret髄膜炎の1例

松阪中央総合病院 脳神経内科：笹間 達朗（ささま たつろう）

西口 大和、堀 真梧、川田 憲一

55. 5回目の再発を呈した単純ヘルペスウイルス2型によるMollaret髄膜炎の1例

安城更生病院 脳神経内科：大村 政人（おおむら まさと）

川上 治、杉浦 真、加藤 博子、加藤 隼康、
松本 俊平、稲垣 祐美

56. 感染後4か月で小脳梗塞を発症した神経梅毒の一例

富山県厚生農業協同組合連合会

高岡病院 脳神経内科：鍛冶 稔（かじ みのる）

柳瀬 大亮

57. ステロイド依存性の二次性髄膜炎を生じた肺炎球菌性髄膜炎の一例

三重大学 脳神経内科：榮 厚輔（さかえ こうすけ）

松阪中央総合病院 脳神経内科：西口 大和、川田 憲一

58. 眼部帯状疱疹にともなうSUNCT様頭痛に、有痛性三叉神経ニューロパチーの関与が示唆された一例

公立陶生病院 脳神経内科：齋藤祐太郎（さいとう ゆうたろう）

木村 理沙、宮武 仁志、小栗 卓也、加藤 秀紀、
湯浅 浩之

同 皮膚科：小野木裕梨

59. 後頭葉を含む多発脳病変を認めた抗NMDA受容体脳炎の1例

金沢大学附属病院 脳神経内科：松原慶太郎（まつばら けいたろう）

村松 大輝、野崎 一郎、小野賢二郎

静岡てんかん・神経医療センター

てんかん科：高橋 幸利

60. 早期診断に基づく治療で良好な経過を得た抗NMDA受容体脳炎の一例

藤田医科大学 医学部 脳神経内科学：菊池 洸一（きくち こういち）

水谷 泰彰、中野 頌子、林 和孝、坂野 文彦、

廣田 政古、島 さゆり、植田 晃広、渡辺 宏久

61. 持続的髄液糖低下を呈した抗MOG抗体陽性脳脊髄炎の一例

名古屋掖済会病院 脳神経内科：柴野 莉香（しばの りか）

竹村 直晃、細山 幸子、加賀 友継、馬淵 直紀、

落合 淳

愛知医科大学 神経内科：丹羽 淳一

増子記念病院 脳神経内科：竹内 有子

62. 高度徐脈で心停止をきたしたが、他の自律神経症状は認めなかった抗NMDA受容体脳炎の一例

市立四日市病院 脳神経内科：大山 哲弥（おおやま てつや）

田嶋 与夢、大道 和也、高阪 勇輔、早川 雄馬、

浅田 純子、岩手 展行、中西 浩隆

63. 難聴、下肢感覚異常を主徴とした肥厚性硬膜炎の1例

碧南市民病院 神経内科：斎藤 勇紀（さいとう ゆうき）

平野桂滋郎、土井 英樹、伊藤 慶太

64. 硬膜生検にて血管炎を示唆する所見を認めたMPO-ANCA関連肥厚性硬膜炎の1例

豊田厚生病院 脳神経内科：山岸昂太郎（やまぎし こうたろう）

武重万里子、市川 慶、糸見百合子、佐藤 萌美、

池田 昇平、富田 稔、服部 直樹

65. Creutzfeldt-Jakob病との鑑別を要した、未知の抗神経細胞表面抗原抗体による自己免疫性脳炎の1例

日本赤十字社愛知医療センター

名古屋第二病院 脳神経内科：布施 絢史郎（ふせ けんしろう）

鈴木 絵理佳、荒木 周、両角 佐織、安井 敬三

66. 多系統萎縮症の診断基準を満たし、免疫療法が奏功した自己免疫性小脳失調症の1例

岐阜大学大学院医学系研究科

脳神経内科学分野：東田 和博（ひがしだ かずひろ）

大野 陽哉、岩田 一輝、竹腰 顕、吉倉 延亮、

木村 暁夫、下畑 享良

67. 緩徐進行性の認知機能障害を呈した自己免疫性GFAPアストロサイトパチーの一例

静岡赤十字病院 脳神経内科：中川 裕亮（なかがわ ゆうすけ）

大河内 遼太郎、神村 純、篠原 慶、守屋 麻美、

八木 宣泰、小西 高志、今井 昇、芹澤 正博

岐阜大学 脳神経内科：木村 暁夫、下畑 享良

68. 低Na血症が先行したのちに不随意運動と意識障害を呈した自己免疫性GPAFアストロサイトパチーの1例

岡崎市民病院 脳神経内科：高木 伯馬（たかぎ はくま）

大塚 健司、伊藤 翔太、大山 健、榊田 道人、

中藪 幹也、小林 靖

岐阜大学 脳神経内科：木村 暁夫、下畑 享良

69. 重症の自律神経障害に α 遮断薬の併用が奏功したPERMの一例

藤田医科大学 脳神経内科学：安達 隼輔（あだち しゅんすけ）

水谷 泰彰、島 さゆり、植田 晃広、渡辺 宏久

北里大学 脳神経内科学：飯塚 高浩