

症例報告

初回感染治癒から2か月経過して再発した *Campylobacter fetus* 髄膜炎の1例

伊藤 理樹, 田村 拓也, 石原 佑次, 伊藤 遥, 野田 智子, 伊藤 宏樹*

一宮市立市民病院脳神経内科

要旨: 症例は43歳男性。発熱と頭痛のため当科を受診、髄膜炎で当科へ入院した。第3病日に血液培養から *Campylobacter species* が検出され、メロペナム (meropenem, 以下MEPMと略記) で加療し、第17病日に退院した。髄膜炎の再発で第68病日に再入院し、MEPMを開始した。第74病日に脳脊髄液培養から *Campylobacter fetus* が検出され、第81病日までMEPMを継続、その後ミノサイクリン (minocycline: MINO) を1か月継続し、再発なく経過した。*Campylobacter fetus* 髄膜炎は初回感染治癒から2か月程度経過して再発することがある。

Key words: *Campylobacter fetus* 髄膜炎, 細菌性髄膜炎, 再発

はじめに

Campylobacter fetus はカンピロバクター属に分類される細菌で人畜共通感染症の原因菌として知られている。敗血症、心内膜炎、蜂窩織炎など多彩な腸管外感染症の原因となり、細菌性髄膜炎の報告もあるが、その頻度は高くない¹⁾²⁾。今回、*Campylobacter fetus* 髄膜炎の1例を経験し、また初回感染治癒から2か月程度経過して再発を来すという細菌性感染症としては非典型的な経過だったため報告する。

症 例

症例: 43歳男性

主訴: 頭痛, 発熱

既往歴: 頸椎損傷。

家族歴: 特記事項なし。

生活歴: 喫煙15本/日, 20年間。機会飲酒。仕事はデスクワーク。動物との接触歴なし。生肉の摂取歴なし。

現病歴: 入院10日前より頭痛が出現し、入院6日前より発熱も伴ったため当院救急外来を受診した。髄膜刺激徴候は明らかでなく帰宅となった。その後頭痛の増悪があり入院当日に当科外来を再診した。脳脊髄液検査にて細胞数増多を認め、髄膜炎として当科入院とした。

入院時現症: 身長171cm, 体重63kg。血圧147/87mmHg, 脈拍77/min, 整。体温38.5°C, SpO₂98% (room air)。

神経学的所見: 意識清明。瞳孔は両側2mmで対光反射は迅速だった。四肢に運動・感覚の障害はなかった。髄膜刺激徴候として項部硬直はなく、jolt accentuationは陽性。

血液検査所見: 白血球数13,400/ μ l (Neut 82%, Lymp 10%,

Eosino 0%, Baso 0%, Mono 0%), AST 20 U/l, ALT 29 U/l, γ GTP 68 U/l, BUN 8.2 mg/dl, Cre 0.94 mg/dl, Na 136 mEq/l, K 4.1 mEq/l, CRP 1.1 mg/dl。

脳脊髄液検査所見: 総細胞数837/ μ l (単核球数400/ μ l, 多形核球数437/ μ l), 蛋白166 mg/dl, 糖24 mg/dl, キサントクロミー(-), 同時血糖112 mg/dl。

頭部CT, 頭部MRIでは頭痛の原因となるような血腫, 膿瘍, 脳室炎などの病変は認めなかった (Fig. 1)。

胸腹部CTでは腸炎や膿瘍形成を疑う所見は認めなかった。

入院後経過: 当初は亜急性経過から無菌性髄膜炎を疑い、第1病日よりアシクロビル (acyclovir, 以下ACVと略記) を開始した (Fig. 2)。第3病日に、入院時提出した血液培養からグラム陰性桿菌の検出があり、セフトリアキソン (ceftriaxone, 以下CTRXと略記) を2g/日で開始した。脳脊髄液培養は陰性だった。第4病日に血液培養から検出された菌がらせん状桿菌であったことから *Campylobacter species* と同定した。薬剤感受性試験の結果、最小発育阻止濃度 (minimum inhibitory concentration, 以下MICと略記) は以下のものであった (MEPM \leq 0.25 μ g/ml, ゲンタマイシン (gentamicin, 以下GMと略記) \leq 4 μ g/ml, エリスロマイシン (erythromycin, 以下EMと略記) 1 μ g/ml, テトラサイクリン (tetracycline, 以下TETと略記) \leq 1 μ g/ml, シプロフロキサシン (ciprofloxacin, 以下CPFXと略記) \leq 1 μ g/ml, ドキシサイクリン (doxycycline, 以下DOXYと略記) \leq 1 μ g/ml)。感受性に基づき第4病日からメロペナム (meropenem, 以下MEPMと略記) を6g/日で開始し、ACVを終了した。第5病日以降、頭痛と発熱は速やかに消失した。第14病日に施行した脳脊髄液検査では総細胞数90/ μ l, 蛋白76 mg/dlと改善を認めた。第16病日までMEPMを継続し、経



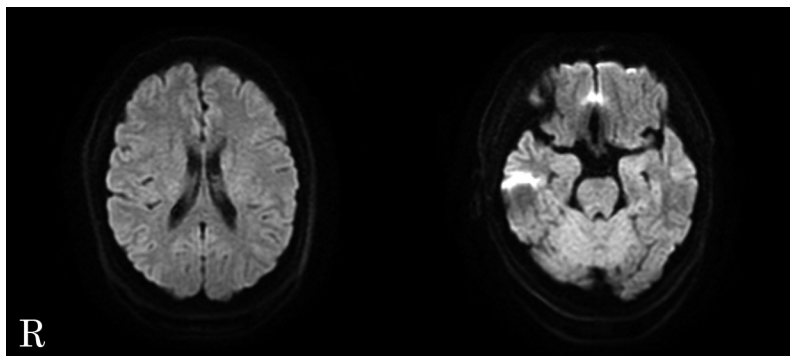


Fig. 1 MRI of the patient's brain.
Diffusion-weighted images revealed no apparent space-occupying lesion.

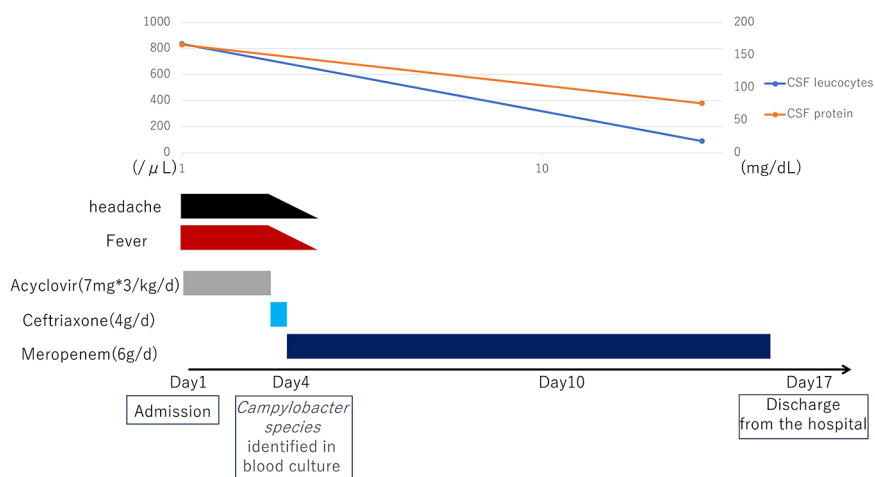


Fig. 2 Clinical course during the first admission.

We initially suspected aseptic meningitis with a subacute course and initiated acyclovir (ACV) after admission. On the third day, we detected gram-negative rods in the blood culture, leading to the initiation of ceftriaxone (CTR). Cerebrospinal fluid culture (CSF) yielded negative results. By the fourth day, blood culture identified *Campylobacter species*, prompting us to initiate meropenem (MEPM) and discontinue ACV. Symptoms improved rapidly from the fifth day onwards. On the 14th day, cerebrospinal fluid analysis showed improvement. We continued MEPM until the 16th day, and the patient was discharged on the 17th day due to favorable progress.

過良好のため第17病日に退院とした。退院後は当科外来に経過観察目的に通院をしていたが経過良好だった。第67病日に頭痛と発熱が出現し、第68病日に当科外来を受診した。脳脊髄液検査で総細胞数の増多と蛋白の上昇を認めた。髄膜炎の再発と考え入院とした。

入院時現症：血圧 138/86 mmHg, 脈拍 78/min, 整, 体温 39.2°C, SpO₂ 98% (room air).

神経学的所見：意識清明だが活気不良, 項部硬直, jolt accentuation は陽性。

血液検査所見：白血球数 13,200/μl (Neut 77%, Lymp 15%, Eosino 1%, Baso 0%, Mono 7%), AST 21 U/l, ALT 27 U/l, γGTP 30 U/l, BUN 10.9 mg/dl, Cre 0.92 mg/dl, 血糖 110 mg/dl, Na 137 mEq/l, K 3.9 mEq/l, CRP 0.90 mg/dl.

脳脊髄液検査所見：総細胞数 2,549/μl (単核球数 1,699/μl, 多形核球数 850/μl), 蛋白 210 mg/dl, 糖 36 mg/dl, キサントクロミー (-), 同時血糖 110 mg/dl.

再入院時経過：第68病日よりMEPMを6g/日, バンコマイシン (vancomycin, 以下VCMと略記) を2g/日で開始した (Fig. 3)。第74病日に, 入院時提出した髄液培養からグラム陰性らせん状桿菌の検出あり *Campylobacter fetus* と同定した。薬剤感受性試験の結果 MIC は以下のようなだった (MEPM ≤0.25 μg/ml, GM ≤4 μg/ml, EM 1 μg/ml, TET ≤1 μg/ml, CPMX ≤1 μg/ml, DOXY ≤1 μg/ml)。血液培養は陰性だった。VCM投与は終了し, 第81病日までMEPM投与を継続した。頭痛や発熱症状は第73病日に消失し, 第82病日に施行した脳脊髄液検査では総細胞数 36/μl, 蛋白 76 mg/dl と改善を認めた。その後も経過良好だった。

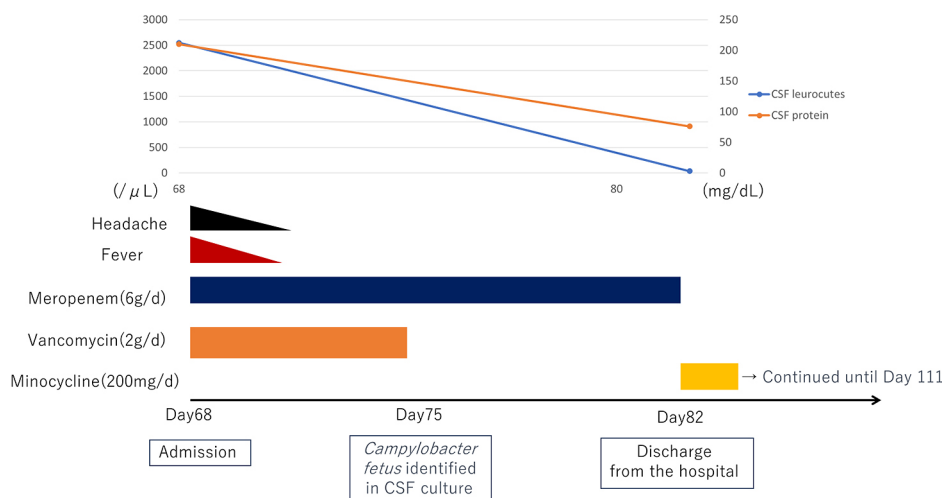


Fig. 3 Clinical course during the readmission.

We initiated MEPM and vancomycin (VCM) after readmission. On the 74th day, the cerebrospinal fluid culture, submitted upon admission, detected gram-negative spiral rods, identifying them as *Campylobacter fetus*. Blood culture was negative. We discontinued VCM administration and continued MEPM until the 81st day. Headache and fever symptoms disappeared on the 73rd day, and due to ongoing improvement, we discharged the patient on the 83rd day. From the 82nd day, we started oral minocycline (MINO) until the 111th day. Subsequent follow-up until the 172nd day showed no recurrence.

ため第83病日に自宅退院とした。第82病日よりミノサイクリン (minocycline, 以下MINOと略記) 200 mg/日の内服を開始し、第111病日まで継続した。その後第172病日までフォローしたが再発なく経過した。

考察

初回感染治癒から2か月程度経過して再発を来した *Campylobacter fetus* 髄膜炎の1例を経験した。*Campylobacter fetus* 髄膜炎は比較的稀な疾患であり、PubMedでは1960年から2021年までの間に32例の既報告を認めた (Table 1)^{1)~29)}。

Campylobacter fetus による腸管外感染症は糖尿病、ステロイド治療中、悪性腫瘍、HIV感染、アルコール依存症等の免疫低下状態にある患者に比較的多く発症するが¹⁾、本症例のように基礎疾患を持たない患者にも発症する。

Campylobacter fetus は牛や羊の消化管に存在する細菌で、生肉や生レバーの摂取や動物との接触から感染すると考えられている¹⁾³⁾。しかし感染源や感染経路が不明なことも多く、本症例でも感染経路と思われる病歴は認めなかった。

本症例は初回感染治癒後2か月経過して再発を来したが、*Campylobacter fetus* 髄膜炎の再発例は、既報告では通常1週間程度で再発していることが多い⁸⁾²²⁾。本症例のように2か月程度の間隔を置いて再発している例は報告がなく、細菌性髄膜炎の経過としては極めて非典型的である。前述の通り感染経路となるような明らかな動物との接触歴や食事摂取歴はなく、再感染治癒後は再発を来していない。これらのことから再感染よりは同一病態の再発が疑わしいと思われる。初回感染時は血液培養のみが陽性、再発時は脳脊髄液培養のみが陽性を示したことから、初回感染時の抗生剤投与後も残存した微量な細菌が髄

腔内に潜伏し、2か月経過した後、再活性化したのではないかと推察される。

Campylobacter fetus 髄膜炎の治療に関しては確立されたレジメンはない³⁾。セフェム系抗生剤で治療が奏効しなかった例がこれまでに報告されており、カルバペネム系抗生剤の投与を推奨する報告が多い¹⁾²⁾⁸⁾。そのため本症例でも起因菌が *Campylobacter fetus* と判明次第、MEPMへの変更を行い計13日間投与したが2か月後に再発を来した。既報告ではMEPMを計3週間以上使用しているか³⁾⁸⁾⁹⁾、ペニシリン系やセフェム系など他系統の抗生剤を使用する場合でも計3週間以上投与している報告が多い⁴⁾⁵⁾。本症例で行ったMEPMの13日間の投与では治療が不十分であり3週間以上の投与が必要であった可能性がある。一方で再発時はMEPMを2週間投与することに加え、MINOを1か月間追加投与し、再発なく経過した。*Campylobacter fetus* 髄膜炎に対するMINO投与の報告は多くはないものの、*Campylobacter fetus* による感染性腹部大動脈瘤に対してカルバペネム系抗生剤投与後、MINOを追加投与し、再発なく経過した例も報告されている³⁰⁾。*Campylobacter fetus* 髄膜炎に対しても本例のようにカルバペネム系抗生剤投与に加えて、MINOの追加投与も有用である可能性がある。

初回感染治癒から2か月程度経過して再発した *Campylobacter fetus* 髄膜炎の1例を経験した。*Campylobacter fetus* 髄膜炎は初回感染治癒から2か月程度経過して再発することがある。カルバペネム系の3週間以上の投与もしくは、2週間以上投与後にMINOの追加投与が有用である可能性がある。*Campylobacter fetus* 髄膜炎に対する抗生剤治療に関して確立されたレジメンはなく、症例数の蓄積が望まれる。

Table 1 A case summary of *Campylobacter fetus* meningitis based on the previous reports and the present case.

Age/Sex	Underlying condition(s)	Source of infection	Specimens	Treatment	Outcome
43/M	No	Unknown	Blood/CSF	MEPM, MINO	Cured after relapse
28/M ¹⁾	Chronic alcoholism	Close Contact with a companion dog	Blood	DRPM	Recovery
48/F ²⁾	SLE	Unknown	CSF	IPM	Recovery
33/F ³⁾	ALL	Undercooked beef	Blood/CSF	MEPM	Recovery
56/M ⁴⁾	Chronic alcoholism	Unknown	CSF	ABPC	Recovery
35/F ⁵⁾	No	Raw chicken meat	Blood	MEPM, ABPC	Recovery
48/F ⁶⁾	No	Raw beef and raw cattle liver	Blood/CSF	CTRX, MEPM	Recovery
64/M ⁷⁾	Alcoholic liver cirrhosis, diabetes	Unknown	Blood	DRPM	Recovery
23/F ⁸⁾	No	Domestic animals worked on a farm	CSF	AMPC, CTRX MEPM	Cured after relapse
52/M ⁹⁾	No	Farmer	Blood/CSF	AMPC, CTRX MEPM	Cured after relapse
75/M ⁹⁾	Diabetes	Raw sheep liver	Blood/CSF	IPM, GM	Recovery
28/M ¹⁰⁾	Seizure disorder	Khat chewing	Blood	CTRX	Recovery
40/M ¹¹⁾	Crohn's disease	Unknown	Blood/CSF	PIPC	Recovery
43/M ¹²⁾	No	Unknown	CSF	MEPM	Recovery
71/M ¹³⁾	Diabetes	Unknown	CSF	IPM, GM	Recovery
49/M ¹⁴⁾	Chronic alcoholism	Unknown	Blood/CSF	no data	Recovery
47/M ¹⁵⁾	Chronic alcoholism	Dog and cat	Blood	CTX, VCM, OFX, GM	Cured after relapse
40/M ¹⁶⁾	No	Raw beef	Blood/CSF	IPM	Recovery
55/M ¹⁷⁾	Chronic alcoholism, Diabetes	Unknown	CSF	PIPC, CTX, ABPC, LMOX	Recovery
47/M ¹⁸⁾	Kidney transplantation	Raw cattle liver	Blood/CSF	EM, CP	Recovery
30/M ¹⁹⁾	No	Raw cattle liver	CSF	ABPC	Recovery
42/M ¹⁹⁾	No	Unknown	CSF	MINO	Recovery
68/M ²⁰⁾	Rectal cancer	Unknown	Blood/CSF	CEZ, TOB, EM, ABPC, GM	Died
65/M ²⁰⁾	Alcoholic liver cirrhosis	Unknown	Blood/CSF	EM	Cured after relapse
53/M ²¹⁾	No	Unknown	Blood/CSF	CP	Recovery
34/M ²²⁾	No	Unknown	CSF	CP	Cured after relapse
50/M ²³⁾	No	Contact with uncooked meat	Blood	ABPC, CP	Recovery
40/M ²⁴⁾	No	frequent contact with domestic animal	CSF	EM, SM	Recovery
53/M ²⁵⁾	Chronic alcoholism	Unknown	Blood/CSF	ABPC, KM	Comatose mentality
69/F ²⁶⁾	Diabetes/ITP	Unknown	Blood/CSF	PEN, CP, SFZ	Died
48/F ²⁷⁾	No	Farmer, cared for sick calves	Blood/Pericardial fluid	PEN, CP	Hemiparesis
55/M ²⁸⁾	CLL	Rats at workplace	Blood/CSF	PEN, TET	Recovery
50/F ²⁹⁾	Chronic alcoholism	Lived in rat-infested neighborhood	Blood/CSF	PEN, CP	Recovery

CSF: cerebrospinal fluid, MEPM: meropenem, MINO: minocycline, DRPM: doripenem, SLE: systemic lupus erythematosus, IPM: imipenem, ALL: acute lymphoblastic leukemia, ABPC: ampicillin, CTRX: ceftriaxone, AMPC: amoxicillin, GM: gentamicin, PIPC: piperacillin, CTX: cefotaxime, VCM: vancomycin, OFX: ofloxacin, LMOX: moxalactam, EM: erythromycin, CP: chloramphenicol, CEZ: ceftazolin, TOB: tobramycin, SM: streptomycin, KM: kanamycin, ITP: idiopathic thrombocytopenic purpura, SFZ: sulfadiazine, CLL: chronic lymphocytic leukemia, PEN: penicillin, TET: tetracycline.

文 献

- 1) Seong YJ, Lee SH, Kim EJ, et al. *Campylobacter fetus* subspecies *venerealis* meningitis associated with a companion dog in a young adult: a case report. *BMC Infect Dis* 2021; 21:1280.
- 2) Talbi M, Abdeljelil M, Marzouk M, et al. *Campylobacter fetus* Meningitis: a diagnosis to suggest in immunocompromised patients. *IDCases* 2021;26:e01249.
- 3) Nakatani R, Shimizu K, Matsuo T, et al. *Campylobacter fetus* bacteremia and meningitis in an acute lymphoblastic leukemia patient undergoing maintenance therapy: a case report. *BMC Infect Dis* 2021;21:680.
- 4) Tanabe S, Kutsuna S, Tsuboi M, et al. Meningoencephalitis caused by a *Campylobacter fetus* in a patient with chronic alcoholism. *Intern Med* 2019;58:2247-2250.
- 5) Ikeda K, Manabe Y, Fujiwara S, et al. *Campylobacter fetus* Meningitis and Pyogenic Spondylodiscitis in a healthy young woman. *Case Rep Neurol* 2019;11:299-303.
- 6) Ishihara A, Hashimoto E, Ishioka H, et al. *Campylobacter fetus* meningitis associated with eating habits of raw meat and raw liver in a healthy patient: a case report and literature review. *IDCases* 2018;11:97-100.
- 7) Moon J, Kim N, Lee HS, et al. *Campylobacter fetus* meningitis confirmed by a 16S rRNA gene analysis using the MinION nanopore sequencer, South Korea, 2016. *Emerg Microbes Infect* 2017;6:e94.
- 8) van Samkar A, Brouwer MC, van der Ende A, et al. *Campylobacter Fetus* Meningitis in adults: report of 2 cases and review of the literature. *Medicine (Baltimore)* 2016;95:e2858.
- 9) Suy F, Le Dú D, Roux AL, et al. Meningitis and endocarditis caused by *Campylobacter fetus* after raw-liver ingestion. *J Clin Microbiol* 2013;51:3147-3150.
- 10) Martínez-Balzano C, Kohlitz PJ, Chaudhary P, et al. *Campylobacter fetus* bacteremia in a young healthy adult transmitted by khat chewing. *J Infect* 2013;66:184-186.
- 11) Umehara Y, Kudo M, Kawasaki M. *Campylobacter fetus* meningitis in a patient with Crohn's disease. *Inflamm Bowel Dis* 2009;15:645-646.
- 12) Shioyama M, Mitui Y, Ueda H, et al. [Bacterial meningitis with *Campylobacter fetus* manifesting chronic clinical course]. *Rinsho Shinkeigaku (Clin Neurol)* 2006;46:699-701.
- 13) Herve J, Aissa N, Legrand P, et al. *Campylobacter fetus* meningitis in a diabetic adult cured by imipenem. *Eur J Clin Microbiol Infect Dis* 2004;23:722-724.
- 14) Ozeki T, Nokura K, Koga H, et al. [A case of meningo-
- encephalitis and spondylodiscitis caused by *Campylobacter fetus* subsp. *fetus* infection]. *Rinsho Shinkeigaku (Clin Neurol)* 2002; 42:38-41.
- 15) Dronda F, García-Arata I, Navas E, et al. Meningitis in adults due to *Campylobacter fetus* subspecies *fetus*. *Clin Infect Dis* 1998; 27:906-907.
- 16) Inoue Y, Ohtsubo T, Mori N, et al. [A case of *Campylobacter fetus* subspecies *fetus* meningitis]. *Kansenshogaku Zasshi* 1993; 67:66-70.
- 17) Kato H, Wakasugi H, Mukuta T, et al. *Campylobacter fetus* subspecies *fetus* meningitis with chronic alcoholism and diabetes mellitus. *Jpn J Med* 1990;29:542-544.
- 18) Rao KV, Ralston RA. Meningitis due to *Campylobacter fetus* intestinalis in a kidney transplant recipient. A case report. *Am J Nephrol* 1987;7:402-403.
- 19) Iida Y, Sunaga K, Maehara K, et al. [Two cases of *Campylobacter fetus* meningitis]. *Kansenshogaku Zasshi* 1986;60: 271-276.
- 20) Francioli P, Herzstein J, Grob JP, et al. *Campylobacter fetus* subspecies *fetus* bacteremia. *Arch Intern Med* 1985;145: 289-292.
- 21) Hanai N, Odawara H, Masuda G, et al. [*Campylobacter fetus* meningitis in an adult male]. *Kansenshogaku Zasshi* 1984;58: 441-446.
- 22) Norrby R, McCloskey RV, Zackrisson G, et al. Meningitis caused by *Campylobacter fetus* ssp *jejuni*. *Br Med J* 1980;280:1164.
- 23) Zelinger KS, Vargas RD. Central nervous system infection by *Vibrio fetus*. *Neurology* 1978;28:968-971.
- 24) Gubina M, Zajc-Satler J, Mehle J, et al. Septicaemia and meningitis with *Campylobacter fetus* subspecies *intestinalis*. *Infection* 1976;4:115-118.
- 25) Gunderson CH, Sack GE. Neurology of *Vibrio fetus* infection. *Neurology* 1971;21:307-309.
- 26) Reyman TA, Silberberg B. *Vibrio fetus* septicemia. *Am J Clin Pathol* 1969;51:578-583.
- 27) Killam HA, Crowder JG, White AC, et al. Pericarditis due to *Vibrio fetus*. *Am J Cardiol* 1966;17:723-728.
- 28) Collins HS, Blevins A, Benter E. Protracted Bacteremia and Meningitis due to *Vibrio Fetus*. *Arch Intern Med* 1964;113: 361-364.
- 29) Edwards CE, Kraus R. *Spirillum serpens* meningitis. Report of a case. *N Engl J Med* 1960;262:458-460.
- 30) 池田宜孝, 松野祐太郎, 伊東博史ら. 急激に拡大した *Campylobacter fetus* による感染性腹部大動脈瘤の1例. *日本臨床外科学会雑誌* 2017;78:665-668.

本報告の要旨は、第167回日本神経学会東海・北陸地方会で発表し、会長推薦演題に選ばれた。

COI : 著者全員に本論文に関連し、開示すべきCOI状態にある企業、組織、団体はいずれもありません。

***Corresponding author** : 伊藤宏樹

一宮市立市民病院脳神経内科 (〒491-8558 愛知県一宮市文京2丁目2-22)

A case of recurrent *Campylobacter fetus* meningitis, occurring two months after the initial infection was successfully treated

Satoki Ito, M.D., Takuya Tamura, M.D., Ph.D., Yuji Ishihara, M.D., Haruka Ito, M.D., Tomoko Noda, M.D., Ph.D. and Hiroki Ito, M.D., Ph.D.

Department of Neurology, Ichinomiya Municipal Hospital

Abstract: A 43-year-old man was admitted to our department due to fever and headache. The cerebrospinal fluid analysis confirmed bacterial meningitis. *Campylobacter* species were isolated from blood cultures on the third day of admission. The patient was treated with meropenem (MEPM) and discharged on the 17th day. However, he experienced a recurrence of meningitis and was readmitted on the 68th day, initiating MEPM therapy. *Campylobacter fetus* was isolated from cerebrospinal fluid cultures on the 74th day. MEPM was continued until the 81st day, followed by one month of minocycline (MINO) therapy. The patient had an uneventful recovery without further recurrence. This case highlights the potential for recurrence of *Campylobacter fetus* meningitis approximately two months after the resolution of the initial infection. In addition to carbapenem therapy for at least two weeks, the adjunctive administration of MINO may be beneficial.

Key words: *Campylobacter fetus* meningitis, bacterial meningitis, relapse

Rinsho Shinkeigaku (Clin Neurol) 2024;64:490-495

doi: 10.5692/clinicalneurol.cn-001978