症例報告

長大な頸髄病変を伴う慢性経過の自己免疫性 glial fibrillary acidic protein（GFAP）アストロサイトパチーの１例

滑川　将気[1)]　荻根沢真也[1)]　木村　暁夫[2)]
下畑　享良[2)]　小宅　睦郎[1)]　藤田　信也[1)]*

要旨：症例は，61 歳男性．２年前と６か月前に全身けいれん発作を起こし，５ヶ月前からの歩行障害が悪化して入院した．認知機能低下，下肢痙性と体幹失調，自律神経障害を認めた．髄液細胞増多があり，MRI で大脳半卵円中心の点状造影効果を伴う白質病変と長大な頸髄病変を認めた．ステロイドパルス療法で軽快したが２ヶ月後に再燃し，新たに頸髄側索の病変を認めた．髄液の抗 glial fibrillary acidic protein（GFAP）α 抗体が陽性で，自己免疫性 GFAP アストロサイトパチー（GFAP-A）と診断した．GFAP-A は，亜急性で予後良好の経過が多いとされるが，慢性難治性の経過をたどった．

（臨床神経 2022;62:386-390）
Key words：自己免疫性 GFAP アストロサイトパチー，慢性髄膜脳脊髄炎，頸髄長大病変，頸髄側索病変

はじめに

Glial fibrillary acidic protein（GFAP）は，アストロサイトの細胞内に特異的に発現する中間径フィラメント蛋白である．近年，脳脊髄液中の抗 GFAP 抗体が陽性となる髄膜脳炎・髄膜脳脊髄炎が，自己免疫性 GFAP アストロサイトパチー（GFAP-A）という新しい疾患概念として提唱され[1)]，本邦からも報告されている[2)~4)]．多くはステロイド反応性の亜急性の経過をたどるが[5)]，臨床像は多彩で診断は難しい．GFAP-A では，頭部 MRI ガドリニウム（Gd）で増強される側脳室周囲の放射状の多発線状病巣と中心管周囲を主体とした脊髄長大病変が特徴的とされる[1)6)]．我々は，慢性の経過をたどったが，MRI で大脳の半卵円中心の点状の造影効果を示す病変と長大な頸髄側索病変から GFAP-A を疑い診断しえた症例を経験したので報告する．

症　例

症例：61 歳，男性
主訴：歩けない
既往歴：2 型糖尿病，脂質異常症．
生活歴：介護職，飲酒はビール 350 ml/日．
現病歴：2019 年 9 月に初発の全身けいれん発作を起こし，2020 年 6 月に再度全身けいれん発作があり，前医に入院した．髄液細胞数 25/μl（単核球 95％），蛋白が 54 mg/dl と上昇していた．7 月から転倒するようになり，11 月には歩行障害が悪化し，立位保持も困難になったため，12 月に当科に紹介され精査入院となった．

入院時現症：身長 165 cm，体重 46 kg，BMI 16.8，体温 37.0℃，血圧 134/87 mmHg，心拍数 101 回/分，SpO_2 98％（room air），胸腹部に異常なし．発汗がほとんどなく，皮膚は乾燥していた．神経学的には，意識は清明で，髄膜刺激徴候は認めなかった．改訂長谷川式簡易認知能評価スケール（HDS-R）10/30 点と認知機能低下があり，易怒性や落ち着きのなさがめだった．眼底検査で視神経乳頭浮腫はなく，眼球運動制限，顔面麻痺，構音障害や嚥下障害は認めなかった．筋力低下はないが，両下肢の痙性と四肢のミオクローヌスを認めた．指鼻試験と膝踵試験で明らかな失調は認めなかった．ロンベルグ徴候陽性で，歩行は歩隔が広く失調性歩行で，介助が必要だった．四肢腱反射は 2+レベルに亢進していたが，アキレス腱反射は消失していた．両側バビンスキー反射は陽性だった．四肢の温痛覚や触覚低下は認めなかったが，振動覚が両上肢橈骨端 4 秒，両下肢内果 3 秒と低下しており，足趾の位置覚低下も認めた．自律神経系では，シェロング試験で起立時に収縮期血圧 16 mmHg の低下があり，蓄尿障害による頻尿と発汗低下も認めた．

*Corresponding author: 長岡赤十字病院神経内科〔〒 940-2085　新潟県長岡市千秋 2 丁目 297-1〕
1) 長岡赤十字病院神経内科
2) 岐阜大学大学院医学系研究科脳神経内科学分野
（Received October 14, 2021; Accepted December 27, 2021; Published online in J-STAGE on April 26, 2022）
doi: 10.5692/clinicalneurol.cn-001713

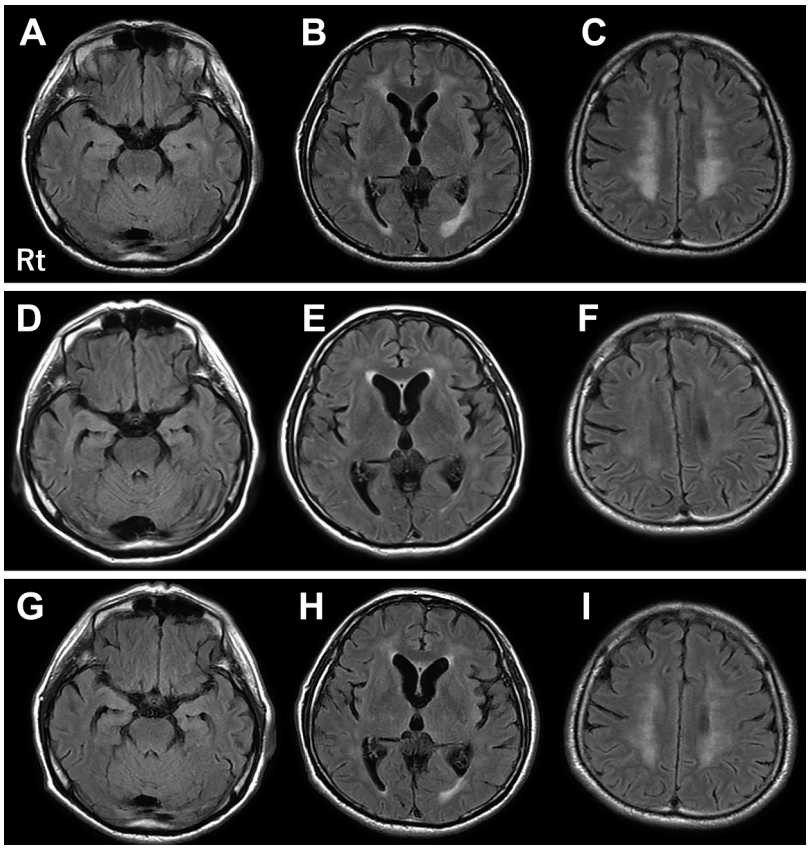

Fig. 1　Serial axial brain MRI findings.
Axial FLAIR MRI (1.5 T; TR 9,000 ms, TE 142 ms, TI 2,250 ms) on admission shows high-signal- intensity lesions in the bilateral periventricular white matter and centrum semiovale (B, C). These almost disappear after the first mPSL pulse treatment (E, F), but appear again two months later (I).
(A, B, C: on admission, D, E, F: after the first mPSL pulse treatment, G, H, I: two months after the mPSL pulse treatment)

検査所見：CRP 0.12 mg/d*l* で，血算に異常を認めなかった．肝腎機能に異常はなく，Na 138 mmol/*l* と正常だった．HbA1c は 7.0％と上昇していた．血清 IgG 579 mg/d*l* と低ガンマグロブリン血症を認めた．血清ビタミン B 12 254 pg/m*l*，LDH 213 U/*l*，sIL-2R 273 U/m*l*，ACE 7.6 IU/*l* と正常だった．抗核抗体と甲状腺自己抗体，HTLV1 抗体，傍腫瘍性神経症候群関連抗体（Hu, Ri, Amphiphysin, GAD）は陰性だった．抗 AQP4 抗体（ELISA 法），抗 MOG 抗体（CBA 法）も陰性だった．髄液検査では，初圧 13 cmH_2O，細胞数 16/μ*l*（単核球 100％），蛋白 70 mg/d*l* と上昇を認め，オリゴクローナルバンドが陽性だった．脳波ではてんかん性放電を認めなかった．神経伝導検査では明らかな異常はなかった．皮膚生検では血管内リンパ腫を疑うような異形リンパ球はなかった．

画像所見：頭部 MRI FLAIR 画像では，側脳室周囲と半卵円中心に白質病変を認めた（Fig. 1A～C）．半卵円中心の白質病変は Gd 増強 T_1 強調画像で点状の増強効果を認めた（Fig. 2）．頸髄 MRI では，C2～C6 に腫脹を伴う長大病変を認めたが，Gd 増強効果は認めなかった（Fig. 3A～C）．体幹 CT では腫瘍性病変やリンパ節腫脹はなかった．

臨床経過：確定診断に至らなかったが，頸髄腫脹が強く，ステロイドパルス療法を行った．体幹の失調と下肢の痙性はすみやかに改善して，介助なしに歩行可能となった．治療 2 週間後の頸髄 MRI では頸髄の腫脹を伴う長大病変も消失し（Fig. 3D～F），頭部 MRI でも白質病変の消退を認めた（Fig. 1D～F）．糖尿病および低ガンマグロブリン血症があったことから，後療法を行わずに退院した．しかしながら，退院後 2 ヶ月の経過で歩行障害と認知機能障害が増悪し，再入院した．脳・脊髄の MRI では，白質病変と頸髄長大病変の再増悪を認め，新たに頸髄の両側側索に淡い Gd 増強効果を認めた（Fig. 1G～I, Fig. 3G～I）．髄液細胞数は 41/μ*l*（単核球 100％）と上昇していた．病変の広がりと画像所見から，髄液の抗 GFAPα 抗体を測定して陽性と判明し，GFAP-A と診断した．髄液の adenosine deaminase activity（ADA）は，2.0 U/*l* 未満と上昇を認めなかった．

再入院直後よりステロイドパルス療法を開始し，後療法としてプレドニゾロン 40 mg/日の内服を開始したところ，髄液細胞数は 10/μ*l*（単核球 100％）まで減少した．再発性の経過であり，ステロイドパルス療法に引き続いて免疫グロブリン大量静注療法（IVIg）も行った．治療開始 1 ヶ月後には，歩行は何とか可能となったが，介助を必要とした．HDS-R は

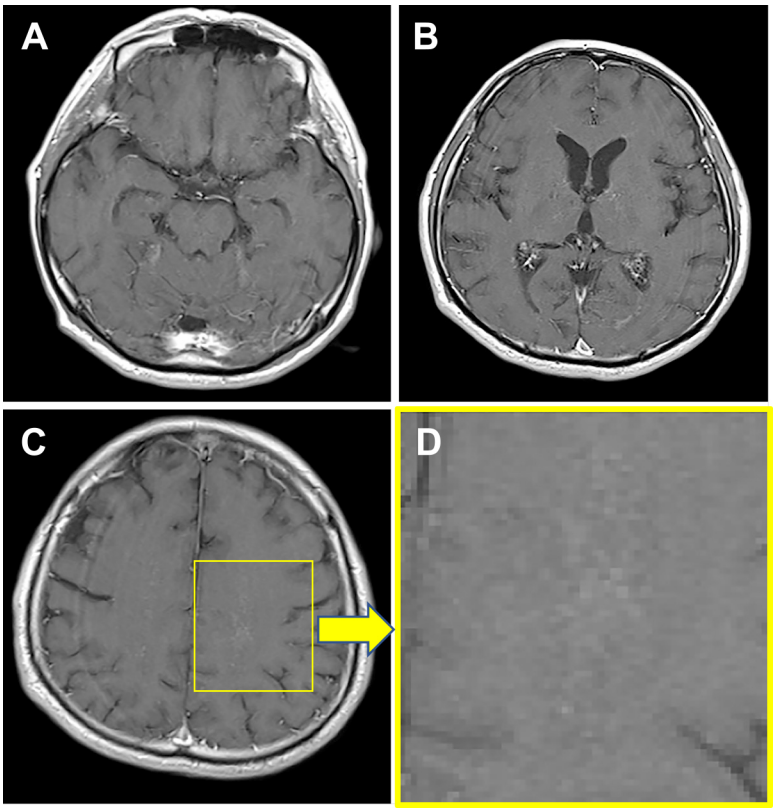

Fig. 2　Axial brain Gd-enhanced T_1 weighted-image findings.
Axial gadolinium (Gd)-enhanced T_1 weighted-image (1.5 T; TR 450 ms, TE 12 ms) shows clusters of faint punctate enhancement in the central semiovale (A, B, C) (D: enlarged view in the yellow square).

25/30 点と治療後に改善傾向であったが，頭部 MRI では経時的に大脳が萎縮し，易怒性などの精神症状が残存して，社会復帰はできなかった．

考　　察

本症例は，全身けいれん発作で発症し，1 年半の経過で緩徐進行性の失調と痙性，認知機能障害を呈した症例である．神経学的所見から大脳や脊髄側索・後索，自律神経といった広範囲な神経障害が想定された．脳・脊髄の MRI では，大脳白質病変と長大な頸髄病変を認め，鑑別疾患としてビタミン B12 欠乏症や視神経脊髄炎，悪性リンパ腫，傍腫瘍性神経症候群を挙げたが診断に至らなかった．ステロイド治療に反応し，自己免疫性の髄膜脳脊髄炎と考えられ，淡く Gd 増強される大脳白質点状病変と頸髄側索病変から GFAP-A を疑い，診断に至った．

GFAP-A では頭部 MRI で側脳室周囲の放射状の線状増強効果が特徴的とされている[1]．本症例は典型的な放射状の線状増強効果の所見ではないものの，横断像で半卵円中心に点状の Gd 増強効果を認め，上記特徴と同様の所見を見ているものと考えられた．また，ステロイド治療により Gd 増強病変や白質病変の縮小が確認された．GFAP-A の 31～58％は脊髄病変を認め，脊髄中心管周囲に病変を認めることが多いとされ[1)6]，視神経脊髄炎のように長大病変となりやすい[7]．また，亜急性の髄膜脳脊髄炎を呈した GFAP-A や緩徐進行性の脊髄炎を来した GFAP-A の症例で，MRI で脊髄側索の Gd 造影病変も報告されている[8)9]．本症例は頸髄に 5 椎体に渡る長大病変を認めたが，経過中に頸髄両側索に沿った特徴的な病変が出現し，大脳の点状の造影病変と併せて GFAP-A を疑うきっかけとなった．

臨床病型は，髄膜脳炎 56％，髄膜脳脊髄炎 41％，脊髄炎 3％の順に多く[10]，GFAP-A では頭痛や発熱などの髄膜炎症状，認知機能低下やてんかん発作などの脳炎症状，脊髄炎による運動麻痺と病変の部位によって様々な症状で発症し，自律神経障害の合併もしばしば認める[2]．発症様式としては 71％が 8 週間以内の急性または亜急性の発症であるが[11]，一部では慢性経過の症例も報告されている[4)12]．慢性経過をとると，診断はさらに難しくなり，脳生検が行われた症例では血管周囲のリンパ球浸潤や脳実質の CD8 陽性 T 細胞浸潤を認める報告があるが[4)13]，病理学的所見のみでの診断は確立されておらず，髄液抗 GFAPα 抗体の測定が診断に必須である．本症例は前医での 6 ヶ月前の髄液検査で細胞増多を認めており，慢性の髄膜脳脊髄炎であったと考えられる．Iorio らの GFAP-A22 例の報告では，慢性発症であった 3 例全てがて

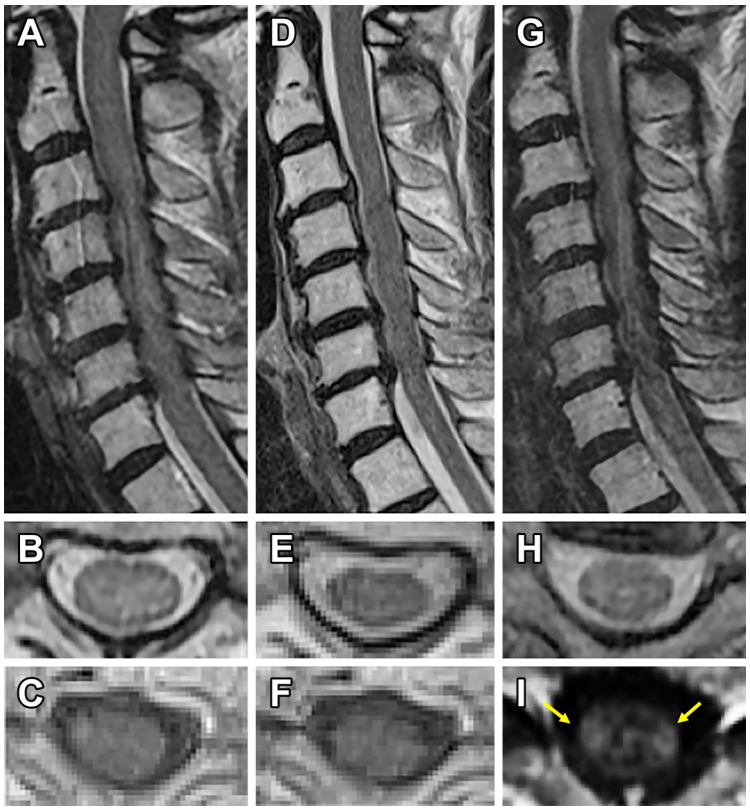

Fig. 3　Serial cervical MRI findings.

Sagittal cervical T_2 MRI (1.5 T; TR 3,000 ms, TE 99 ms) shows swollen high-signal-intensity lesions extending from C2 to C6 on admission (A, B). These almost disappear after the first mPSL pulse treatment (D, E) but become evident again two months later. Axial cervical Gd-enhanced T_1 MRI (1.5 T; TR 450 ms, TE 12 ms) shows enhanced lesions in the bilateral lateral columns two months after the mPSL pulse treatment (I; yellow arrows); these had not been detectable on admission (C).
(A, B, C: on admission, D, E, F: after the first mPSL pulse treatment, G, H, I: two months after the mPSL pulse treatment, A, D, G: T_2WI sagittal view, B, E, H: T_2WI C3 level axial view, C, F, I: Gd enhanced T_1WI C6 level axial view)

んかん発作で発症しており[12]，本症例の初発症状と合致している．

治療では，多くはステロイドが奏功するが，20～50％の症例は再発し[5]，予後不良例や重篤な後遺症を残す例も報告されている[12)14)15]．GFAP-A では，エビデンスのある治療は定まっていないが，ステロイド投与を基本として IVIg の併用，難治例にはアザチオプリンやミコフェノール酸モフェチル，リツキシマブといった免疫抑制剤の併用や血漿交換が試されている[11)15]．本症例も，再発時にステロイドに加えて IVIg を行ったが，認知機能障害や歩行障害が残存し，頭部 MRI では脳萎縮の進行を認めた．初発症状から治療介入までの期間が長かったことが不可逆的な神経症状を残した可能性があり，早期診断と治療の介入が求められる．

GFAP-A は，臨床像や経過，治療反応性が多様であり，診断が困難と考えられる．原因不明の慢性髄膜脳脊髄炎を呈する症例では，詳細に画像を検討して，白質の特徴的な造影所見や脊髄側索病変などを見逃さず，GFAP-A を鑑別に挙げて検査を進めることが，重要である．

※著者全員に本論文に関連し，開示すべき COI 状態にある企業，組織，団体はいずれも有りません．

文　献

1）Fang B, McKeon A, Hinson SR, et al. Autoimmune glial fibrillary acidic protein astrocytopathy: a novel meningo-encephalomyelitis. JAMA Neurol 2016;73:1297-1307.
2）Kimura A, Takekoshi A, Yoshikura N, et al. Clinical characteristics of autoimmune GFAP astrocytopathy. J Neuroimmunol 2019;332:91-98.
3）足立　洋，塩見悠真，木村暁夫ら．自己免疫性 glial fibrillary acidic protein（GFAP）アストロサイトパチーの 1 例．臨床神経 2021;61:401-404.
4）片上隆史，藤原　悟，秋山智明ら．特徴的な画像所見を呈し脳生検を行った自己免疫性 glial fibrillary acidic protein（GFAP）アストロサイトパチーの 1 例．臨床神経 2021;61:756-761.
5）Kimura A, Takekoshi A, Yoshikura N, et al. Autoimmune glial fibrillary acidic protein astrocytopathy. Clin Exp Neuroimmunol 2019;10:218-225.

6) Long Y, Liang J, Xu H, et al. Autoimmune glial fibrillary acidic protein astrocytopathy in Chinese patients: a retrospective study. Eur J Neurol 2018;25:477-483.
7) Sechi E, Morris PP, McKeon A, et al. Glial fibrillary acidic protein IgG related myelitis: characterisation and comparison with aquaporin-4-IgG myelitis. J Neurol Neurosurg Psychiatry 2019;90:488-490.
8) Kudo T, Kimura A, Higashida K, et al. Autoimmune glial fibrillary acidic protein astrocytopathy presenting with slowly progressive myelitis and longitudinally extensive spinal cord lesions. Intern Med 2020;59:2777-2781.
9) Allen A, Gulhar S, Haidari R, et al. Autoimmune glial fibrillary acidic protein astrocytopathy resulting in treatment-refractory flaccid paralysis. Mult Scler Relat Disord 2020;39:101924.
10) Dubey D, Hinson SR, Jolliffe EA, et al. Autoimmune GFAP astrocytopathy: Prospective evaluation of 90 patients in 1 year. J Neuroimmunol 2018;321:157-163.
11) Flanagan EP, Hinson SR, Lennon VA, et al. Glial fibrillary acidic protein immunoglobulin G as biomarker of autoimmune astrocytopathy: analysis of 102 patients. Ann Neurol 2017; 81:298-309.
12) Iorio R, Damato V, Evoli A, et al. Clinical and immunological characteristics of the spectrum of GFAP autoimmunity: a case series of 22 patients. J Neurol Neurosurg Psychiatry 2018; 89:138-146.
13) Yuan Z, Li H, Huang L, et al. CD8+ T-cell predominance in autoimmune glial fibrillary acidic protein astrocytopathy. Eur J Neurol 2021;28:2121-2125.
14) Kunchok A, Zekeridou A, McKeon A. Autoimmune glial fibrillary acidic protein astrocytopathy. Curr Opin Neurol 2019;32:452-458.
15) Yang X, Liang J, Huang Q, et al. Treatment of autoimmune glial fibrillary acidic protein astrocytopathy: follow-up in 7 cases. Neuroimmunomodulation 2017;24:113-119.

Abstract

Recurrent autoimmune glial fibrillary acidic protein (GFAP) astrocytopathy with long cervical cord lesions: a case report

Masaki Namekawa, M.D.[1], Shinya Oginezawa, M.D.[1], Kimura Akio, M.D., Ph.D.[2], Takayoshi Shimohata, M.D., Ph.D.[2], Mutsuo Oyake, M.D., Ph.D.[1] and Nobuya Fujita, M.D., Ph.D.[1]

[1] Department of Neurology, Nagaoka Red Cross Hospital
[2] Department of Neurology, Gifu University Graduate School of Medicine

A 61-year-old man who had suffered two episodes of generalized convulsion in a two-year period was admitted to our hospital because of progressive gait disturbance during the previous five months. Neurological examination revealed cognitive impairment, spasticity of the lower limbs, truncal ataxia, and dysautonomia including orthostatic hypotension, dysuria and hypohydrosis. Brain fluid-attenuated inversion recovery (FLAIR) MRI detected high-signal-intensity lesions in the periventricular white matter and centrum semiovale, with punctate gadolinium (Gd) enhancement. Spinal MRI detected swollen cervical long cord lesions extending from C2 to C6. Although methylprednisolone pulse treatment initially ameliorated the symptoms and MRI abnormal findings, clinical symptoms and MRI abnormalities including new cervical lateral column lesions reminiscent of those in autoimmune glial fibrillary acidic protein (GFAP) astrocytopathy (GFAP-A) relapsed two months later. At this point, anti-GFAPα antibody was detected in the cerebrospinal fluid. Although the clinical course of GFAP-A has been well reported, the present case showed a chronic refractory course.

(Rinsho Shinkeigaku (Clin Neurol) 2022;62:386-390)

Key words: autoimmune glial fibrillary acidic protein (GFAP) astrocytopathy, chronic meningoencephalomyelitis, long cervical cord lesion, spinal lateral columns lesion