

## Diphasic dyskinesia, すくみ足に対する レボドパ・カルビドパ経腸用液療法の至適用量： 症例報告と文献的考察

岡島 幹篤<sup>1)</sup> 藤岡 伸助<sup>1)</sup> 籠田 早織<sup>1)</sup>  
西田 明弘<sup>1)</sup> 三嶋 崇靖<sup>1)</sup> 坪井 義夫<sup>1)\*</sup>

要旨：症例は58歳男性。46歳時にパーキンソン病と診断され、53歳より wearing off, さらに dyskinesia が出現した。経口薬による運動合併症の管理が困難となり、57歳にレボドパ・カルビドパ経腸用液療法 (levodopa-carbidopa intestinal gel, 以下 LCIG と略記) が導入された。術後は wearing off の著明な軽快を認めたが, dyskinesia とすくみ足が増悪した。術前から diphasic dyskinesia の性質を有していたためドパミン療法を強化したが, dyskinesia はより激烈になり, すくみ足も増悪した。その後内服薬を漸減し, 初期投与量を下回った時点で両症状は軽減した。本患者の特徴は LCIG 療法下において diphasic dyskinesia, すくみ足が治療強化により共に増悪した点であり, 両症状の治療域設定における経験として貴重な示唆を与えた。

(臨床神経 2021;61:398-400)

Key words：パーキンソン病, レボドパ・カルビドパ経腸用液療法, wearing off, dyskinesia, すくみ足

### はじめに

パーキンソン病 (Parkinson's disease, 以下 PD と略記) 患者にみられる dyskinesia には peak-dose dyskinesia, diphasic dyskinesia, off-period dystonia の3種類がある<sup>1)</sup>。運動合併症を生じた進行期の PD 患者に対してレボドパ・カルビドパ経腸用液 (levodopa-carbidopa intestinal gel, 以下 LCIG と略記) 療法は有効な治療法であるが, diphasic dyskinesia を生じているような治療域の狭い PD 患者では, LCIG 療法でも運動合併症の管理が難しい場合がある<sup>2)3)</sup>。すくみ足は off 時にみられる場合が多いが, on 時に出現する場合はドパミン系治療を強化しても症状の改善にはつながらない<sup>4)</sup>。今回我々は, LCIG 術前に diphasic dyskinesia とすくみ足を呈し, LCIG 療法導入後に両者の管理に難渋した症例を経験した。LCIG 療法下における両症状の管理において示唆的な治療反応性を呈した症例であり, 文献的考察を含め報告する。

### 症 例

症例：58歳, 男性

主訴：体の揺れ, 歩行時のすくみ, 姿勢保持障害

既往歴：左下肢静脈瘤術後。

家族歴：類症なし。

現病歴：46歳時 (X年) に両肩のこわばりで発症し, PD と診断された。レボドパ・カルビドパによる内服治療が開始され, 症状は改善した。53歳 (X年+7) から wearing off, 少し遅れて dyskinesia がみられた。Dyskinesia は, 特にレボドパ・カルビドパの効果がみられ始める時および効果が切れ始める時に, 下肢に強くみられ, diphasic dyskinesia に特徴的であった。56歳頃 (X年+10) から diphasic dyskinesia の出現と増悪に加え, off 時のすくみ足と突進現象が出現した。57歳時 (X年+11) に off 時間が延長したことから LCIG 療法が導入された。術前のドパミン療法から算出したレボドパ換算量 (LED) 1,598 mg/日で治療を開始した<sup>5)</sup>。術前には一日平均4時間みられた off 時間は術後に平均1時間に減少したが, dyskinesia とすくみ足が増悪した。Dyskinesia の特徴は下肢に強く, ジストニアを一部伴いステレオタイプの激しい動きで LCIG 療法導入前と類似であったことから, 導入後の diphasic dyskinesia の悪化と判断した。また dyskinesia は LCIG 療法開始早期に出現し, 特に午後に強くみられ, 同時にすくみ足も伴ったことが特徴であった。Diphasic dyskinesia 導入前から使用していたアマタジン<sup>TM</sup>は継続とし, LCIG 投与量

\*Corresponding author: 福岡大学医学部脳神経内科 [〒 814-0180 福岡県福岡市城南区七隈 7-45-1]

<sup>1)</sup> 福岡大学医学部脳神経内科

(Received September 5, 2020; Accepted January 15, 2021; Published online in J-STAGE on May 20, 2021)

doi: 10.5692/clinicalneuroi.cn-001537

の増量に加え、イストラデフィリン、ゾニサミド、ラサギリンの追加を行ったが、*dyskinesia* とすくみ足は増悪した。さらにトリヘキシフェニジルを開始したところ、数日後にすくみ足のため転倒し当院に緊急搬送され入院した。

入院時現症：身長：171 cm，体重：50 kg，左下肢に切開痕を認めた。その他一般理学的所見に特記すべき異常なし。

神経学的所見：意識清明，高次脳機能に異常はみられず，幻覚・妄想も認めなかった。小声，仮面様顔貌，軽度の頸部筋強剛，四肢では右側優位の筋強剛，運動緩慢，下肢>上肢>体幹に重度のジスキネジアがほぼ1日中みられ，起立位では前傾姿勢が著明で，小刻み歩行，歩行開始時や歩行途中でのすくみ足，加速歩行，姿勢保持障害を認めた。

検査所見：血液検査所見で特記事項なし。

入院後経過：LCIG療法導入後から退院時にかけての*dyskinesia*，すくみ足の強度，LEDの経時的推移をFig. 1に示す。入院時の抗パーキンソン病薬は，ロチゴチン27 mg，アマタジン300 mg，イストラデフィリン40 mg，ゾニサミド25 mg，ラサギリン1 mg，トリヘキシフェニジル8 mgで，LCIGの設定は朝のポーラス投与が8 ml，持続投与は2.7 ml/時間で調整され，この時点でLEDは1,895 mgであった。*Dyskinesia*が激烈で，ベッド柵で四肢を打ち付けることが続いていた。すくみ足も強く転倒が頻回にみられた。入院後は朝のポーラス投与が6 ml，持続投与量を2.5 ml/時間に減量，ロチゴチンを13.5 mg/日に減量，ラサギリンおよびトリヘキシフェニジルを中止した。LEDが1,500 mgとなった時点で，日中のoff症状はなく，*dyskinesia*はほぼ消失し，すくみ足も軽減した。転倒はなくなりLED減量による運動機能の低下なく，第20病日に退院した。また，MDS-UPDRSは流量調

整中には評価しておらず，調整後はMDS-UPDRS part IIIは5点であった。本症例報告については，患者本人に説明し，同意を得ている。

## 考 察

本例は，術前にwearing off，diphasic dyskinesia，すくみ足を呈し，LCIG療法導入後にoff症状は消失したが，*dyskinesia*，すくみ足が増悪した症例であった。Diphasic dyskinesiaはレボドパ濃度が低値から上昇あるいは高値から低下する時期に発生する。この時点でレボドパ血中濃度がdiphasic dyskinesiaを引き起こす血中濃度にとどまっておらず，より高用量が至適治療域であると考え，ドパミン系治療の強化を試みたが，すくみ足も含めて症状の悪化を呈し，結果的にLCIG療法導入前のLEDよりも低い投与量で症状の安定を得た<sup>6)</sup>。この値はdiphasic dyskinesiaの閾値以下であると考えられる。LCIG療法では，レボドパ血中濃度を調整し，安定化できることから，経口内服治療と比較してトラフがなく，レボドパの血中濃度をオフの閾値以上で調整することが多い。本症例にみられた*dyskinesia*はdiphasic dyskinesiaの特徴を有しながらドパミン刺激をより強くすることで消失せず，逆にレボドパを減量することにより改善した。LCIG療法においてはこのような現象が起きうことは過去の報告にも記載されており，注意する必要がある<sup>3)</sup>。*Dyskinesia*が投与量の増量で悪化する場合や，本症例のようにすくみ足と併存した場合にはレボドパ投与量の減量を考慮した方がよいと考えられる。LCIGは，胃瘻を通じてゲル状のレボドパ製剤を空腸内に直接持続投与することにより，レボドパ製剤の血中濃度を安定化させ，wearing

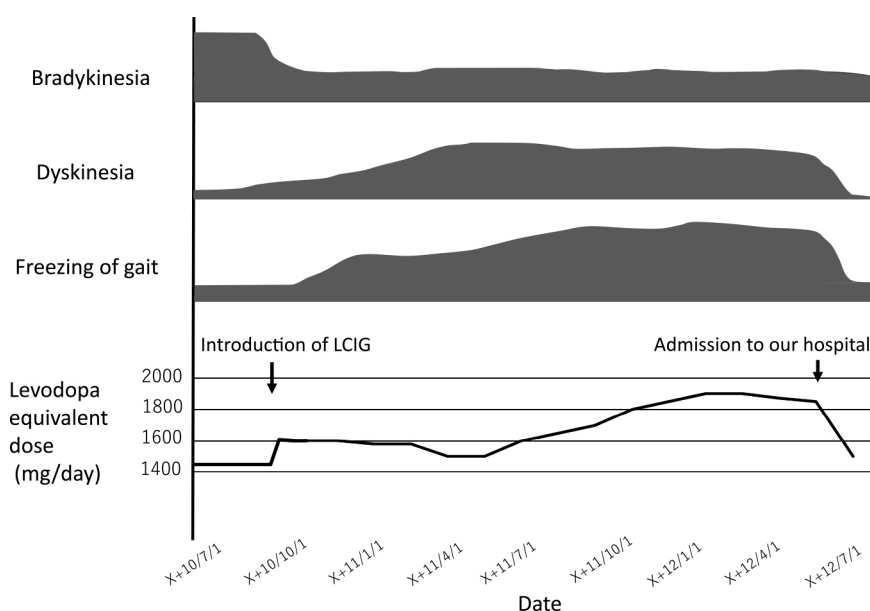


Fig. 1 Clinical course of our patient.

Severity of dyskinesia and freezing of gait is shown in the upper part of the figure, and levodopa equivalent dose of the anti-parkinson medication administered in our case is shown in the lower part of the figure. LCIG: levodopa-carbidopa intestinal gel

off や dyskinesia を改善する<sup>7)</sup>。進行期 PD では、レボドパ治療域が狭小化するが<sup>8)</sup>、そのような状況でも LCIG 療法は用量調整が容易であり運動合併症を軽減しうる。Diphasic dyskinesia の特徴は、下肢に強くジストニアを伴うことが多く、舞踏運動やバリズムを含む繰り返す異常運動が特徴で、時に激烈になり患者の QOL を阻害する。LCIG 療法前に diphasic dyskinesia を伴う場合には至適治療域が不明で管理が難しい<sup>3)</sup>。一方 On 時のすくみに関する病態も複雑で、脳内ドパミンの過剰で引き起こされる場合もあり、一方で情動、認知障害が病態に関与している可能性も指摘されている<sup>9)10)</sup>。また、dyskinesia はレボドパ増量で増悪する peak-dose dyskinesia と効果を示す diphasic dyskinesia があり、それぞれ逆の反応を示す<sup>6)</sup>。したがって dyskinesia の治療はレボドパ、ドパミンアゴニスト等の内服治療の調整あるいは、デバイス補助療法が挙げられる<sup>1)</sup>。LCIG 療法の場合はさらにレボドパ治療域が狭い進行期 PD が対象となり、dyskinesia やすくみ足を伴う患者の場合に通常の内服薬で考えられた推論が通用しない場合もありその見極めが重要である<sup>1)11)</sup>。本症例はその解決に示唆を与えた貴重な症例であると考えられた。

本報告の要旨は、第 228 回日本神経学会九州地方会で発表し、会長推薦演題に選ばれた。

※著者全員に本論文に関連し、開示すべき COI 状態にある企業、組織、団体はいずれも有りません。

## 文 献

- Guridi J, Gonzalez-Redondo R, Obeso JA. Clinical features, pathophysiology, and treatment of levodopa-induced dyskinesias in Parkinson's disease. *Parkinsons Dis* 2012;2012:943159.
- Meloni M, Solla P, Mascia MM, et al. Diphasic dyskinesias during levodopa-carbidopa intestinal gel (LCIG) infusion in Parkinson's disease. *Parkinsonism Relat Disord* 2017;37:92-96.
- Marano M, Naranian T, di Biase L, et al. Complex dyskinesias in Parkinson patients on levodopa/carbidopa intestinal gel. *Parkinsonism Relat Disord* 2019;69:140-146.
- Espay AJ, Fasano A, van Nuenen BF, et al. "On" state freezing of gait in Parkinson disease: a paradoxical levodopa-induced complication. *Neurology* 2012;78:454-457.
- Tomlinson C, Stowe R, Patel S, et al. Systematic review of levodopa dose equivalency reporting in Parkinson's disease. *Mov Disord* 2010;25:2649-2685
- Metman LV, Espat AJ. Teaching video *NeuroImages*: the underrecognized diphasic dyskinesia of Parkinson disease. *Neurology* 2017;89:e83-84.
- Poewe W, Bergmann L, Kukreja P, et al. Levodopa-Carbidopa intestinal gel monotherapy: GLORIA registry demographics, efficacy, and safety. *J Parkinsons Dis* 2019;9:531-541.
- Tambasco N, Romoli M, Calabresi P. Levodopa in Parkinson's disease: current status and future developments. *Curr Neuropharmacol* 2018;16:1239-1252.
- Nutt JG, Bloem BR, Giladi N, et al. Freezing of gait: moving forward on a mysterious clinical phenomenon. *Lancet Neurol* 2011;10:734-744.
- Amboni M, Barone P, Picillo M, et al. A two-year follow-up study of executive dysfunctions in parkinsonian patients with freezing of gait at on-state. *Mov Disord* 2010;25:800-802.
- Nonnekes J, Snijders AH, Nutt JG, et al. Freezing of gait: a practical approach to management. *Lancet Neurol* 2015;14:768-778.

## Abstract

### Optimal dose of levodopa-carbidopa intestinal gel in the treatment of diphasic dyskinesia and freezing of gait

Motoshige Okajima, M.D.<sup>1)</sup>, Shinsuke Fujioka, M.D., Ph.D.<sup>1)</sup>, Saori Komorita, M.D.<sup>1)</sup>, Akihiro Nishida, M.D.<sup>1)</sup>, Takayasu Mishima, M.D., Ph.D.<sup>1)</sup> and Yoshio Tsuboi, M.D., Ph.D.<sup>1)</sup>

<sup>1)</sup> Department of Neurology Fukuoka University

A 58-year-old man who was diagnosed with Parkinson's disease (PD) at age 46 developed levodopa-induced motor complications seven years after diagnosis, along with dyskinesia. Treatment with levodopa-carbidopa intestinal gel (LCIG) was introduced at age 57. His dyskinesia and freezing of gait (FOG) worsened after the introduction of LCIG. Considering the pathophysiological mechanism of diphasic dyskinesia, the dose of levodopa was increased since it was considered necessary to exceed the upper threshold of diphasic dyskinesia. As a result, dyskinesia and FOG became severe and he was admitted to our hospital. After reducing the levodopa equivalent dose to control the dyskinesia to an almost negligible level, his FOG also improved and his activities of daily living improved markedly. This case highlights the difficulty in treating dyskinesia and FOG in advanced-stage PD patients with a narrow therapeutic window.

(*Rinsho Shinkeigaku (Clin Neurol)* 2021;61:398-400)

**Key words:** Parkinson's disease, levodopa-carbidopa intestinal gel therapy, wearing off, dyskinesia, freezing gait