

## 症例報告

## 後遺症なく経過したダニ媒介性脳炎の1例

田中 大貴<sup>1)\*</sup> 阿部 恵<sup>1)</sup> 黒島 研美<sup>1)</sup>  
 浦 茂久<sup>1)</sup> 吉田 一人<sup>1)</sup> 矢部 一郎<sup>2)</sup>

要旨：症例は43歳女性。2018年5月に北海道の山中で左肩をダニにかまれたのち39°Cの発熱、頭痛及び嘔気を認め、髄液検査より髄膜炎と診断した。入院3日目以降に不穏、意識障害、失調様呼吸を認め、脳炎の合併を疑った。ステロイドパルス療法及び気管挿管、人工呼吸器管理を行い、症状はしだいに改善した。入院10日目に抜管し、その後の各種評価では明らかな後遺症を認めなかった。経過中、ダニ媒介性脳炎 (tick-borne encephalitis, 以下TBEと略記) ウイルス抗体が陽性と判明し、TBEと診断した。入院24日目に自宅退院した。日本で5例目となるTBE症例である。既報の4例はすべて重篤な経過をたどっており、今回のような軽症例は日本初となる。

(臨床神経 2021;61:310-313)

Key words：ダニ媒介性脳炎、マダニ、フラビウイルス

## はじめに

ダニ媒介性脳炎 (tick-borne encephalitis, 以下TBEと略記) は、マダニにより媒介される感染症である。TBEの原因となるウイルスはダニ媒介性脳炎ウイルス (tick-borne encephalitis virus, 以下TBEVと略記) と呼ばれ、フラビウイルス科フラビウイルス属に分類されている。TBEVを媒介するマダニは、ヨーロッパからロシアを中心に幅広く分布しており、これらの地域では毎年一定数のTBEの患者が報告されている<sup>1)</sup>。しかし日本でのTBEは報告が非常に少なく、2017年までに北海道で4例が報告されたのみである<sup>2)</sup>。今回我々は、日本で5例目となるTBEの症例を経験したので報告する。既報の4例はすべて重篤な経過をたどっているが、本症例は入院後に一過性の意識障害、呼吸障害を認めたもののいずれも改善し、明らかな後遺症を認めることなく自宅退院している。また、北海道の道北地方からのTBEの報告は本症例が初である。

## 症 例

症例：43歳、女性

主訴：頭痛、嘔気、発熱

既往歴：気管支喘息、子宮筋腫、ライム病、バセドウ病 (甲状腺全摘後)。

家族歴：特記事項なし。

現病歴：2018年5月某日、山菜取りのため北海道道北地方の山に入り、左肩をダニに刺された。同日夜、刺咬部を自分で引っ掻いたことでダニの頭部が取り除かれた。この5日後に当院皮膚科を受診し、顎口器の残存を認めず、アモキシシリン内服で経過観察となった。さらに2日後 (発症第1日目) に39°Cの発熱、発症第2日目に頭痛及び嘔気を認めた。第3日目、頭痛が改善せず当院救急外来を受診し、当科入院となった。

入院時現症：脈拍84回/分、血圧118/46 mmHg、体温39.4°C、SpO<sub>2</sub> 96% (室内気)。一般身体診察では、両側眼球突出を認めたが、その他の異常を認めなかった。神経学的診察においては、髄膜刺激症状を含め、特記すべき異常を認めなかった。

入院時検査所見：血算はWBC 13,770/μl (neutro 83.9%, lympho 10.6%, mono 3.2%, baso 0.2%, LUC 0.7%) と上昇を認めた。生化学はCRP 0.704 mg/dl と上昇を認めた。凝固系は異常を認めなかった。脳脊髄液は無色透明で、初圧210 mmH<sub>2</sub>O、細胞数414.7/μl (単核球77.3/μl、多核球330.7/μl)、蛋白55.4 mg/dl、糖65 mg/dl (同時に測定した血糖は116 mg/dl) であり、脳脊髄膜炎起炎菌膜多糖抗原キット (PASTOREX®メニンジャイティス) による抗原検査は陰性であった。頭部MRI、胸部単純X線、心電図はいずれも異常所見を認めなかった。

臨床経過 (Fig. 1)：髄液検査所見より髄膜炎と診断した。

\*Corresponding author: 旭川赤十字病院脳神経内科 [〒070-8530 北海道旭川市曙1条1丁目1番1号]

<sup>1)</sup> 旭川赤十字病院脳神経内科

<sup>2)</sup> 北海道大学大学院医学研究院神経病態学分野神経内科学

(Received October 7, 2020; Accepted December 21, 2020; Published online in J-STAGE on April 17, 2021)

doi: 10.5692/clinicalneurolog.cn-001555

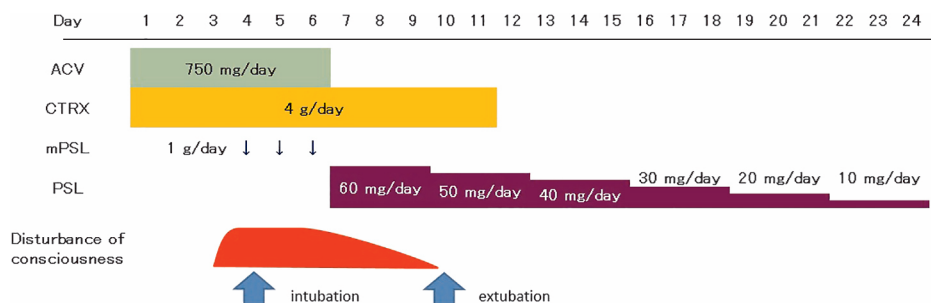


Fig. 1 Clinical course of the patient.

We treated the patient with ACV and CTRX. However, on day 3 after admission, she presented with disturbance of consciousness. On day 4, we performed tracheal intubation and started mPSL pulse therapy. Her consciousness recovered, so we extubated her. After extubation, she did not present any symptoms. On day 24, she was discharged. ACV, aciclovir; CTRX, ceftriaxone; mPSL, methylprednisolone; PSL, prednisolone.

髄液細胞は多核球優位であったが、糖の低下は認めず、無菌性髄膜炎の初期、細菌性髄膜炎のいずれかの可能性が考えられた。入院後より補液、アシクロビル 750 mg/日及びセフトリアキソンナトリウム 4 g/日の投与を行った。

入院3日目の夜から4日目の朝にかけて、上半身裸になる、ベッド柵を乗り越えようとする、内服薬を吐き出そうとする、などの異常行動を認めた。鎮静目的でフルニトラゼパム 2 mg の点滴静注を行ったが、鎮静は得られなかった。呼吸は次第に失調性呼吸様となり、気管挿管のうえ人工呼吸器管理を開始した。この日再度髄液検査を行い、細胞数 1,047.7/μl、蛋白 1,974.2 mg/dl と入院時からの増悪を認めた。髄液糖は 83 mg/dl (同時に測定した血糖は 128 mg/dl) であり低下を認めなかった。ただしこの時の髄液検査は穿刺が困難で、検査中に静脈に穿刺針が複数回当たったものと考えられ、これによる検査値への影響が否定できないと思われた。頭部 MRI も再度行い、その結果異常所見は認めなかったが、臨床症状及び髄液所見より脳炎の合併を疑った。入院4日目から6日目まで3日間、メチルプレドニゾロン 1,000 mg/日の点滴静注を行い、入院7日目よりステロイド後療法(プレドニゾロン 60 mg/日から開始し、3日ごとに 10 mg/日ずつ減量)を行った。入院7日目より意識状態は徐々に改善を認めた。呼吸状態も改善し、入院10日目に抜管した。以降、意識障害の再燃や呼吸状態の悪化は認めなかった。入院10日目の頭部 MRI では異常所見を認めず、入院19日目の髄液検査では、細胞数 17.0/μl、蛋白 32.7 mg/dl、糖 56 mg/dl (血糖 119 mg/dl) と所見の改善を認めていた。

脳炎の原因に関し、入院前におけるダニ刺咬症の関与を疑い、入院4日目に採取した血液検体を北海道立衛生研究所に提出し、検査を依頼した。その結果、TBEV 抗体は IgM が陽性、かつ IgG が陰性と判明し、TBE と診断した。その後、入院18日目に採取した回復期の血清では、TBEV 抗体は IgM、IgG とともに陽性であった。TBE の経過として矛盾ないものと考えた。なお、髄液中の単純ヘルペスウイルス抗体は IgM が陰性、IgG が陽性であり、水痘帯状疱疹ウイルス抗体は IgM、IgG とともに陰性であることが入院6日目に判明したため、こ

れらのウイルスの関与は否定的と考え、アシクロビルは同日で中止とした。入院時の血液、髄液培養検査では有意な細菌の検出を認めず、セフトリアキソンナトリウムは入院11日目で中止とした。

入院21日目に神経学的診察を改めて行い、有意な異常所見は認めなかった。このほか、抜管後に複数の検査を行った。神経伝導検査、脳血流 SPECT (<sup>123</sup>I-IMP) では明らかな異常所見を認めず、mini mental state examination は 27/30 点、frontal assessment battery は 16/18 点と明らかな認知機能障害は認めなかった。TBE に伴う明らかな後遺症は残らなかったものと判断した。入院24日目に自宅退院した。

## 考 察

TBEV は主にヨーロッパからロシアにかけて広範囲に分布しているが、日本にも存在することが知られている。TBEV はヨーロッパ亜型、シベリア亜型、極東亜型の3亜型に分類され、日本に分布しているのは極東亜型である<sup>3)</sup>。ヒトはTBEV に感染したマダニに刺咬されることにより、4日から28日(中央値8日)の潜伏期を経てTBEを発症する<sup>1)</sup>。極東亜型によるTBEは致死率が20~40%で、ほかの亜型より重篤であるとされるが、重症例が多く報告されている可能性も指摘されている<sup>1)</sup>。疾患特異的な治療法は存在しない<sup>1)</sup>。治療後も、一定の割合で後遺症が残ることが知られている。国立感染症研究所<sup>4)</sup>によると、後遺症を残す割合はヨーロッパ亜型で10~20%、極東型で30~40%とされる。ヨーロッパ亜型に関する複数の前向き研究によると、後遺症の割合は26~46%で、症状として頭痛、疲労感、異常感覚、失調、振戦、集中困難、記憶障害などが報告されている<sup>1)</sup>。

TBE は、世界では毎年1万人以上の患者が発生している<sup>1)</sup>。これに対し、日本でのTBEは、1993年に1例、2016年に1例、2017年に2例が<sup>5)</sup>、それぞれ北海道で報告されたのみである<sup>2)</sup>。いずれの報告も道北地方以外からの報告である。1例目は函館市近郊<sup>5)</sup>、2例目は札幌市近郊<sup>6)</sup>であり、3例目と4例目もそれぞれ函館市、札幌市で報告されている<sup>2)</sup>。すなわ

Table 1 Comparison of tick-borne encephalitis in Japan.

Case	1 <sup>5)</sup>	2 <sup>6)</sup>	3 <sup>8)</sup>	4 <sup>9)</sup>	5
Year	1993	2016	2017	2017	2018
Age of onset	37	44	70s	70s	43
Gender	Female	Male	Male	Male	Female
History of tick bite	No	Yes	Yes	Yes	Yes
Initial symptoms	Fever Malaise Headache Nausea	Discomfort of abdomen and thigh Fever Arthralgia Myalgia Muscle weakness in the left lower limb	Fever Myalgia Jaundice Disturbance of consciousness	Fever Headache Disturbance of consciousness	Fever Headache Nausea
Treatment	Aciclovir Depressants to reduce cerebrospinal pressure Immunoglobulin	Antibiotics Steroid Plasma exchange	Unknown	Antibiotics Aciclovir Immunoglobulin Steroid	Antibiotics Aciclovir Steroid
Outcome	Survival Sequelae: severe flaccid paralysis of the neck and upper limb	Death	Death	Survival Sequelae: higher brain dysfunction, left hemiparesis, difficulty of oral intake	Survival Sequelae: none

ち道北地方における TBE の発症は本症例が初である。ただし、道北地方においてヒト以外の動物から TBEV が確認されたとする報告がある。Uchida らの調査では、2011 年から 2016 年にかけて北海道における野生のシカの血清を採取しており、稚内市の南に位置する豊富町で TBEV 陽性のシカが確認されている<sup>7)</sup>。したがって、本症例の報告以前から道北地方に TBEV が存在していたことが示唆される。

日本でこれまで報告された 4 例の TBE は、すべて重篤な経過をたどっている (Table 1)。1 例目の TBE は、経過中に構音障害、歩行障害、意識障害、けいれん、呼吸状態の悪化を認め、ウイルス性脳炎と診断されアシクロビル、脳圧降下剤、免疫グロブリンの投与が行われ、人工呼吸器管理も要した。治療後、意識、呼吸状態は改善したものの、治療後 6 か月の時点でも頸部及び上肢に高度の弛緩性麻痺が残存していた<sup>5)</sup>。2 例目は、ダニ刺咬後に腹部から大腿部の不快感をきたし、その後発熱、左下肢筋力低下、歩行障害を認めた。ライム病が疑われセフトリアキソン投与、ステロイドパルス療法が行われた。しかし呼吸状態が悪化したため人工呼吸器管理を要し、血漿交換療法も追加したが奏効せずに死亡した<sup>6)</sup>。3 例目の詳細な経過は不明だが、死亡の転帰をたどっている<sup>2)8)</sup>。4 例目は発熱、頭痛のち意識障害、呼吸不全を認め、人工呼吸器管理のほか抗菌薬、アシクロビル、免疫グロブリン、ステロイドの投与が行われた。最終的に意識障害と呼吸不全は改善し呼吸器からも離脱したが、高次脳機能障

害及び左片麻痺が残存し、経口摂取困難で胃瘻を造設した<sup>9)</sup>。これらの症例に対し、本症例は明らかな後遺症を残さず自宅退院に至っている。ほかの症例と大きく異なる治療を行ったわけではなく、それで後遺症を残さなかったのは一見まれな経過であるように思われる。しかし、前述のとおり日本国外の TBE 症例における致死率は半数以下で、後遺症も全症例に残るわけではないとされる。このため日本でも後遺症を残さず生存するケースの存在は想定されるものと考えられる。

日本において TBE の検査体制が整備されたのは近年になってからである。日本では TBEV は三種病原体にあたり、バイオセーフティーレベル 3 の実験施設で扱う必要がある。このため中和検査は限られた施設でしか行うことができず、検査にも時間を要するという欠点があった。従来利用されてきた ELISA 法については、ほかのフラビウイルスに対する抗体との交差反応が起こってしまうという問題があった<sup>10)</sup>。しかし、2016 年における 2 例目の TBE の発生を受け、北海道は TBE に関する検査体制の整備が急務であると判断し、2017 年 6 月より北海道立衛生研究所において IgG-ELISA 法を用いた TBE の検査を開始した<sup>8)</sup>。この新たな ELISA 法においてはウイルス様粒子 (subviral particles, 以下 SPs と略記) と呼ばれる TBEV と同様の抗原性を有しウイルスゲノムを持たない構造を標的抗原として用いており、高い感度と特異度を有するほか交差反応を示さないという利点がある<sup>10)11)</sup>。2017 年の症例における TBE の診断はこの検査によりなされている<sup>10)</sup>。

同様に、SPsを用いたIgM-ELISA法も開発されている<sup>12)</sup>。本症例はこれらのELISA法を用いた検査を行い発症早期のIgM抗体陽性、IgG抗体陰性が証明されたことで確定診断に結び付いている。

検査体制確立後の2年間で3例のTBEの症例が報告されており、今後も積極的な検査の実施による症例の蓄積が期待される。原因のはっきりしない脳炎の症例においては、TBEを鑑別に挙げて抗体検査を実施することが重要と考える。

謝辞：本症例においてダニ媒介感染症の検査を施行いただきました、北海道立衛生研究所に深謝申し上げます。

本報告の要旨は、第103回日本神経学会北海道地方会で発表し、会長推薦演題に選ばれた。

※著者全員に本論文に関連し、開示すべきCOI状態にある企業、組織、団体はいずれもありません。

## 文 献

- 1) Lindquist L, Vapalahti O. Tick-borne encephalitis. *The Lancet* 2008;371:1861-1871.
- 2) 好井健太郎. 国内におけるダニ媒介性脳炎の発生. *獣医学雑誌* 2017;21:135-136.
- 3) Yoshii K, Song JY, Park SB, et al. Tick-borne encephalitis in Japan, Republic of Korea and China. *Emerg Microbes Infect* 2017;6:e82.
- 4) ダニ媒介性脳炎とは [Internet]. 東京：国立感染症研究所；2018 Aug 27 [cited 2020 Dec 7]. Available from: <https://www.niid.go.jp/niid/ja/kansennohanashi/434-tick-encephalitis-intro.html>.
- 5) 竹澤周子, 佐藤達朗, 水谷保幸ら. ロシア春夏脳炎の1例. *神経内科* 1995;43:251-255.
- 6) Tajima Y, Yaguchi H, Mito Y. Fatal Meningoencephalomyelitis due to the tick-borne Encephalitis virus: the first detailed neurological observation in a Japanese patient from the central part of Hokkaido island. *Intern Med* 2018;57:873-876.
- 7) Uchida L, Hayasaka D, Ngwe Tun MM, et al. Survey of tick-borne zoonotic viruses in wild deer in Hokkaido, Japan. *J Vet Med Sci* 2018;80:985-988.
- 8) 山口宏樹, 駒込理佳, 三好正浩ら. 2017年の北海道におけるダニ媒介脳炎. *病原微生物検出情報* 2018;39:46-47.
- 9) 中村雅一, 網野 格, 好井健太郎ら. ダニ媒介性脳炎の経験(会). *臨床神経学* 2018;58:S229.
- 10) Yoshii K. Epidemiology and pathological mechanisms of tick-borne encephalitis. *J Vet Med Sci* 2019;81:343-347.
- 11) 好井健太郎. ダニ媒介性脳炎ウイルス. *ウイルス* 2017;67:143-150.
- 12) Nakayasu M, Hirano M, Muto M, et al. Development of a serodiagnostic IgM-ELISA for tick-borne encephalitis virus using subviral particles with strep-tag. *Ticks Tick Borne Dis* 2018;9:1391-1394.

## Abstract

### A case of tick-borne encephalitis without any sequelae

Daiki Tanaka, M.D.<sup>1)</sup>, Megumi Abe, M.D.<sup>1)</sup>, Kiyomi Kuroshima, M.D.<sup>1)</sup>,  
Shigehisa Ura, M.D.<sup>1)</sup>, Kazuto Yoshida, M.D., Ph.D.<sup>1)</sup> and Ichiro Yabe, M.D., Ph.D.<sup>2)</sup>

<sup>1)</sup> Department of Neurology, Japanese Red Cross Asahikawa Hospital

<sup>2)</sup> Department of Neurology, Faculty of Medicine and Graduate School of Medicine, Hokkaido University

A 43-year-old woman with a history of tick bite in the mountains in Hokkaido presented with a fever of 39°C, headache, and nausea. Cerebrospinal fluid findings indicated meningitis. On day 3 after admission, she presented with restlessness, disturbance of consciousness, and ataxic breathing, indicative of encephalitis. We administered steroid pulse therapy, tracheal intubation, and a respirator. Her symptoms improved gradually and she was able to breathe without the respirator on day 10 after admission. She was discharged on day 24 after admission with no sequelae. This is the fifth reported case of tick-borne encephalitis in Japan. In the previous four cases, the patients died or suffered severe sequelae. This is the first case without any sequelae in Japan.

(*Rinsho Shinkeigaku (Clin Neurol)* 2021;61:310-313)

**Key words:** tick-borne encephalitis, tick, flavivirus