症例報告

DWI-FLAIR の比較が超急性期脳梗塞との鑑別に有用だった てんかん性発作の 1 例

木澤　隆介[1)]　佐藤　健朗[2)]*　梅原　淳[2)]
小松　鉄平[2)]　大本　周作[2)]　井口　保之[2)]

要旨：症例は 60 歳男性．慢性硬膜下血腫を背景に失語と一過性の右上肢不全麻痺を呈した．発症 1 時間後の頭部 MRI で左大脳皮質領域に diffusion-weighted image（DWI）高信号，apparent diffusion coefficient 低信号を認め，鑑別疾患として超急性期脳梗塞が挙げられた．しかし，硬膜下血腫に沿った大脳皮質と同側視床枕に MRI 異常信号域が存在し，DWI 高信号域と一致して fluid-attenuated inversion recovery（FLAIR）高信号をすでに認めたことから超急性期脳梗塞は否定的と考え，てんかん性発作と考えた．また，FLAIR で硬膜下血腫からくも膜下腔へ血腫成分の漏出を認め，同領域の皮質が発作の焦点と考えられた．MRI の異常信号の局在と信号変化の時期が，発症早期より両者を区別するために有用である可能性が示唆された．

（臨床神経 2021;61:166-171）
Key words：てんかん性発作，慢性硬膜下血腫，超急性期脳梗塞，MRI

はじめに

発症早期のてんかん性発作と超急性期脳梗塞の鑑別に時に苦慮することがある[1)]．今回我々は，MRI の異常信号の局在と信号変化の時期から発症早期より両者を区別し得たてんかん性発作の症例を経験した．また本症例はくも膜下腔に血腫成分が漏出した慢性硬膜下血腫を合併しておりてんかん性発作の誘因と考えた．本症例におけるてんかん性発作発生の機序と，鑑別に有用と考えられる MRI での異常信号の局在と信号変化の時期について考察を加え報告する．

症　例

症例：60 歳，男性，右利き

主訴：非流暢性発語，言語理解不能，一過性の右上肢不全麻痺

既往歴：50 歳代から高血圧症，脂質異常症，耐糖能異常．

家族歴：特記事項なし．

現病歴：2019 年 10 月，強風で三脚から転倒し，右頭頂後頭部を打撲した．受傷 2 日後に近医脳神経外科を受診し，頭部単純 CT を撮影したが，異常は指摘されなかった．同年 12 月下旬に，前頭部全体に重いような持続性の頭痛が出現し，右上下肢に動かしづらさを自覚し始めた．翌年 1 月上旬に近医を受診し，右上肢不全麻痺，頭部単純 CT で左頭頂側頭部にかけて慢性硬膜下血腫を認め（Fig. 1A），穿頭血腫洗浄術が施行された．術後，CT 上の血腫の増悪もなく（Fig. 1B），1 月中旬に後遺症なく退院した．前医退院 8 日後（術後 16 日目）の 1 月下旬，勤務中の 17 時に突然，頭部全体が締め付けられるような頭痛とぼーっとするような思考力の低下を自覚した．その直後，同僚と上手く会話ができなくなった．相手の発言内容の理解ができず，自発的に話そうとしても言葉が出てこなかった．会社の医務室で血圧を測定しようとしたところ，右上肢を挙上しにくいことにさらに気づいた．明らかな痙攣は認めなかった．超急性期脳卒中が疑われ 17 時 30 分に当院に救急搬送された．この間に記憶の欠損はなかった．

入院時現症：脈拍 98/分でリズムは整，血圧 204/70 mmHg，体温 37.0℃，一般身体所見に異常はなかった．神経学的には，明らかな意識障害は認めなかった．自発言語は非流暢で言語理解不能，復唱不能であった．発症時に認めた右上肢不全麻痺は消失しており，運動麻痺や筋トーヌス異常，および感覚障害は認めなかった．軽度の頭痛と頸部痛を認めたが，その他の髄膜刺激症候は認めなかった．

検査所見：血液検査では，血算に異常を認めなかった．生化学検査では，脂質異常症，耐糖能異常の既往を反映し，TG 234 mg/dl，HbA1c 6.3％と軽度上昇を認めた．随時血糖 156 mg/dl と低血糖は認めなかった．また CRP 2.16 mg/dl と軽

*Corresponding author: 東京慈恵会医科大学脳神経内科〔〒 105-0003　東京都港区西新橋 3-25-8〕
1) 東京慈恵会医科大学医学部医学科
2) 東京慈恵会医科大学脳神経内科
（Received June 16, 2020; Accepted October 7, 2020; Published online in J-STAGE on February 23, 2021）
doi: 10.5692/clinicalneurol.cn-001496

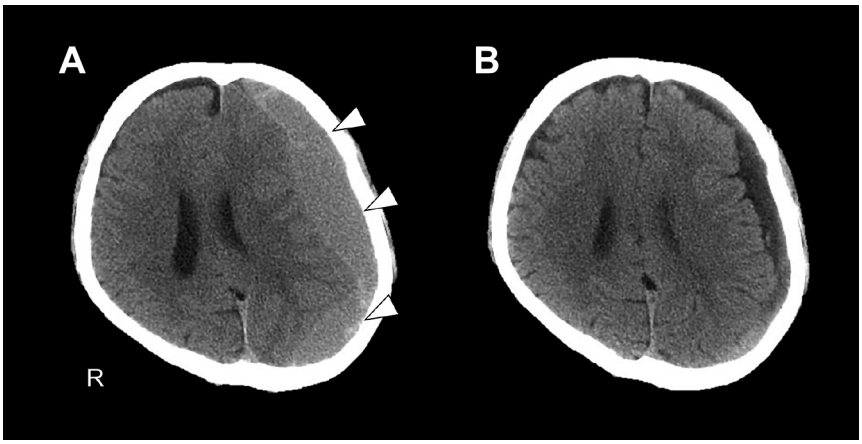

Fig. 1　Axial CT images before and after operation.
A: Preoperative axial CT image showing left lateralized chronic subdural hematoma (arrowheads). B: Axial CT image on postoperative day 8.

度高値であった．発症 1 時間後の頭部 MRI で，左側に慢性硬膜下血腫の残存を認めた．血腫部位に接する左頭頂葉は皮質に沿って diffusion-weighted image（DWI）で高信号であり（Fig. 2A），同部位の apparent diffusion coefficient（ADC）値の低下（Fig. 2B），fluid-attenuated inversion recovery（FLAIR）での軽度高信号（Fig. 2C）を認めた．また，FLAIR で血腫に隣接する一部の脳溝に高信号域を認め，硬膜下血腫からの血腫成分の漏出と考えられた（Fig. 2C）．これらの所見に加え，左島皮質と左側頭葉の皮質を中心に DWI 高信号（Fig. 2D），同部位の ADC 等信号（Fig. 2E），FLAIR 高信号（Fig. 2F）を，また視床枕では DWI 高信号，ADC 低信号，FLAIR 高信号を認めた（Fig. 2D～F）．

入院後経過：発症 1 時間後の頭部 MRI で島皮質を含む左大脳皮質に DWI で高信号，ADC で一部低信号を認め，超急性期脳梗塞との鑑別を要した．しかし視床枕にも同様の変化を認め，また FLAIR で一部の病変はすでに高信号域を認めた点からてんかん性発作を鑑別疾患の上位として考えた．その他，急性発症の経過が非典型であったが，画像上は，ウィルス性髄膜脳炎，穿頭血種洗浄術施行部位の感染に伴う細菌性髄膜脳炎も鑑別疾患として考えられた．腰椎穿刺により頭蓋内圧が急激に低下した場合，血腫が増悪するおそれが否定できないと考え，脳脊髄液検査は施行しなかった[2]．

しかしながら前述の通り，急性発症であった点，38℃ 以上の体温上昇を認めなかった点，項部硬直を認めなかった点，意識障害を認めなかった点から細菌性髄膜脳炎は総合的には積極的に考えにくいとも判断した．また，脳脊髄液検査を施行せずにエンピリックにウィルス性髄膜脳炎，細菌性髄膜脳炎を想定して加療を行った場合，バンコマイシンとアシクロビル併用での腎障害発現の危険性も考慮され，抗菌薬は投与せずにアシクロビル（1,875 mg/日）のみを投与開始した．その他，レベチラセタム（2,000 mg/日）での加療も開始した．

発症第 2 日目の朝，自発言語の流暢性の改善を認めたが，錯語と保続がみられ，復唱や言語理解，文字理解，音読，自発書字はいずれも不能であった．しかし同日の夕方には軽度の言語理解障害が残存する程度に急速に改善した．発症第 2 日目の頭部 MRI では DWI での高信号が等信号に改善しており，この時点で脳炎は否定的と考えられた．FLAIR での高信号は残存していた．同日に施行した脳波検査では，単極誘導で左頭頂部と左後頭部に 2.5～3 Hz，30 μV の δ 波を認めた．また，4～5 Hz，30 μV の θ 波の少量の混在も認めた．第 3 病日目，第 7 病日目に再検査したところ，これらの徐波は徐々に改善していった．経過から，失語を主症状とした慢性硬膜下血種に付随したてんかん性発作と診断した．発症第 11 日目に経過観察のために撮像した頭部 MRI で異常信号がすべて改善していたこと，血中抗 HSV 抗体や抗 VZV 抗体が陰性であったことを鑑み，アシクロビルは発症第 13 日目に中止した．症状の再燃もないことから発症第 17 日目に後遺症なくレベチラセタム継続の上，自宅に退院した．

考　察

本症例は，慢性硬膜下血腫を背景に，突然発症の失語を主症状として発症 1 時間で搬送された．頭部 MRI で広範な左大脳皮質領域に DWI 高信号，ADC 低信号域を認め超急性期脳梗塞との鑑別を要した．

初療時に虚血性脳卒中と考えられたものの，最終的にてんかんと診断された症例は過去にも少数ながら報告がある[1]．それらの症例は発症 4.5 時間以上で救急搬送されており，初回の MRI で片側の視床枕，海馬，大脳皮質に DWI と FLAIR で高信号を認め，初療時に脳梗塞と診断されて抗血栓療法が開始された[1]．本症例でも同様に視床枕と大脳皮質に信号変化を認めた．本症例が過去の報告と相違する点は，発症 1 時間で撮像した MRI で DWI 高信号域にすでに FLAIR で高信号を認めたことである．てんかん性発作に伴う MRI 信号変化は，DWI，FLAIR で高信号，ADC で低信号を呈することが多いとされるが，これらの変化はてんかん性発作による浮腫に

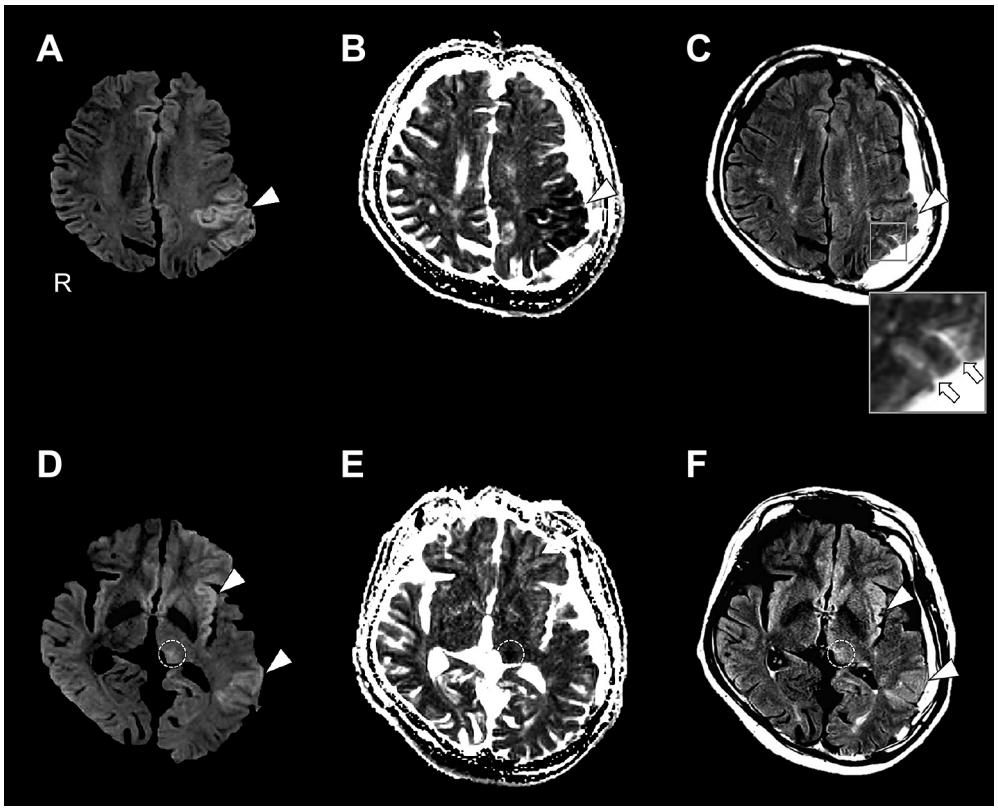

Fig. 2　Axial MRI images within an hour after onset.

A: Axial diffusion-weighted image (DWI) within an hour of symptom onset. The DWI image shows the area of hyperintensity in the left parietal cortex (arrowhead). B: Axial apparent diffusion coefficient (ADC) image within an hour of onset. There was a decrease in the ADC in the left parietal cortex (arrowhead). C: Axial fluid-attenuated inversion recovery (FLAIR) image within an hour of onset. The FLAIR image shows slight hyperintensity in the left parietal cortex (arrowhead) and sulcal hyperintensity beside the hematoma (arrows). D: Axial DWI within an hour of onset. The DWI shows the area of hyperintensity in the left pulvinar (dotted circle) and in the left cerebral cortex including the temporal cortex and the insular cortex (arrowheads). E: Axial ADC image within an hour of onset. The ADC was decreased in the left pulvinar (dotted circle). F: Axial FLAIR within an hour of onset. The FLAIR image showed hyperintensity in the left pulvinar (dotted circle) and in the left cerebral cortex including the temporal cortex and the insular cortex (arrowheads). (3.0 T; A and D: TR 5,100 ms, TE 65 ms; B and E: TR 5,100 ms, TE 65 ms; C and F: TR 10,000 ms, TE 102 ms)

起因し，浮腫の程度で信号値は変化する[3]．浮腫には血管性浮腫と細胞性浮腫があり，FLAIR はどちらでも高信号になるが[3)4)]，ADC と DWI はどちらが優位かによってその変化が異なる．血管性浮腫の場合には ADC は高信号，時に DWI も高信号になり得る[3)~5)]．細胞性浮腫にまで進行すると ADC は低信号，DWI は高信号を呈する[3)4)]．各シークエンスの信号変化に要する時間は，DWI と ADC は最短で数分であることが知られているが，FLAIR についてはまだ明らかではなく動物実験からは数時間以内であることが示唆されている[6)7)]．てんかん性発作に伴う FLAIR 高信号は，過灌流に伴う血管性浮腫によるグリア細胞肥大を検出していると考えられている[3)]．血管性浮腫の原因となる過灌流は発作後 1 分以内から生じるという報告があり[8)9)]，発症早期からの FLAIR での高信号を生じさせ得る．一方，発症 4.5 時間以内の超急性期脳梗塞では DWI で高信号，ADC で低信号を認めるものの，FLAIR ではまだ信号変化はなく，超急性期には DWI-FLAIR ミスマッチを認める[10)]．脳梗塞により脳血流が減少すると，細胞内エネルギー代謝が減少し細胞性浮腫が生じることで，発症後数分から DWI での高信号が認められるようになる[11)12)]．それに対して脳梗塞による FLAIR での高信号は，緩徐に引き起こされる血管性浮腫が原因であり，発症後 2～3 時間まではわずかしか現れないとされている[10)13)]．脳梗塞発症後 1～4 時間にかけて組織の浸透圧が上昇し，水含有量が増大することで FLAIR での高信号は遅れて現れる[11)14)15)]．本症例では突然発症の失語で発症し，発症 1 時間の FLAIR で DWI 高信号域に高信号を認めたことから超急性期脳梗塞としては非典型的であると考えられた．したがって，発症時刻が明確で発症早期に来院したてんかん性発作を超急性期脳梗塞と区別するために，DWI 高信号かつ FLAIR 高信号の “DWI-FLAIR マッチ” の所見が有用であることが示唆された．総じて，DWI，ADC，FLAIR の信号変化のパターンや異常信号を呈する部位の組み合わせからてんかん性発作と超急性期脳梗塞を区別できる可

Table 1　Comparison of MRI changes between hyper-acute ischemic stroke and epileptic seizures.

	DWI	ADC	FLAIR	Areas with MRI abnormalities
Hyper-acute ischemic stroke	Increases in a few minutes	Decreases in a few minutes	Remains iso-signal for 2–3 hours	Territories of the responsible cerebral arteries
Epileptic seizures	Increases in a few minutes	Increases or decreases in a few minutes The changes depend on the extent of edema	Possibly increases earlier than hyper-acute ischemic stroke (in an hour in this case)	Cortex, thalamus (especially pulvinar), mesotemporal lobe, corpus callosum, contralateral cerebellar hemisphere, and basal ganglia

ADC, apparent diffusion coefficient; DWI, diffusion-weighted image; FLAIR, fluid-attenuated inversion recovery.

能性を考えた（Table 1）[3)6)7)10)～13)]．

慢性硬膜下血腫はてんかん性発作の原因として知られている[16)]．一般的に慢性硬膜下血腫がてんかん性発作を引き起こす機序として，血腫の圧迫で血流障害をきたすこと，外科的手技で脳が障害されること，血腫によるグリオーシスが知られている[17)]．また，血腫内容物のくも膜下腔への浸潤により脳実質が刺激されることも重要な要因と言われている[18)]．本症例では，FLAIR で血腫に沿う脳溝の一部に高信号を認めたことから，血腫からくも膜下腔に血腫成分が浸潤し，左大脳皮質を起源としたてんかん性発作を引き起こした可能性が考えられた．

てんかん性発作で MRI の異常信号が認められる好発部位としては内側側頭葉，大脳皮質，脳梁，視床，対側の小脳半球，大脳基底核が知られている[3)]．海馬は古くからてんかん性発作の起源となることが知られており[19)]，高頻度に MRI 異常信号を認め得る[20)]．海馬で生じたてんかん性発作は視床枕を介して広範な大脳皮質へ広がるとされる[21)]．本症例では海馬に MRI 信号変化を認めなかったのは，てんかん性発作が海馬ではなく血腫に隣接する皮質を起源としたからだと推測される．ただし血腫などの外的誘因がない場合は海馬の信号変化に注目することは重要であると考えられる．一方，本症例で異常信号を呈した視床枕は広範な大脳皮質や皮質下領域と相互に連絡している[22)23)]．視床枕は特に側頭葉皮質，側頭頭頂接合部，島皮質と強く連絡し，cortico-pulvinar connection を形成する[23)24)]．さらに視床枕とてんかんの関わりについては，視床枕は脳の背外側を起源とするてんかんで異常信号を呈しやすいとされている[25)]．本症例では，まず，くも膜下腔にその成分が漏出した血腫に近接する大脳の背外側の頭頂側頭葉皮質で異常興奮が誘発され，その興奮が cortico-pulvinar connection を介して視床枕に伝播したと考えられる．そこからさらに，cortico-pulvinar connection を介して側頭葉皮質，島皮質へ伝播したと考えられた．実際に，発作の起源と考えられる頭頂側頭葉皮質領域と，異常興奮をその他の大脳皮質に伝播させる役割を果たした視床枕は，他の異常信号を呈した部位と異なり DWI で高信号，ADC で低信号の細胞性浮腫の所見を認め，同部位で強い異常興奮が生じていた可能性を示唆する．発症早期からの “DWI-FLAIR マッチ” の所見や海馬，視床枕，大脳皮質の異常信号は，早期にてんかん性発作と診断する上で重要な所見と考えられた．

一般的にてんかん性発作後の脳波検査所見として，脳波の平坦化や徐波化を高頻度に認める[26)]．特に δ 波はてんかんの最大 81％に認められる重要な所見と考えられている[27)]．本症例は，頭部 MRI で広範な領域に異常信号域を認め，てんかん性発作の焦点は比較的広範だったと推測されるにもかかわらず，δ 波と θ 波は 30 μV と低振幅であり明瞭なてんかん性放電も認めなかった．その理由の一つとして，血腫の影響で頭皮上脳波の振幅低下を生じた可能性を考える[28)]．それ以外の病態として，頭部外傷，くも膜下出血などの急性，亜急性脳障害に伴う cortical spreading depolarization（CSD）の存在が検討され得る[29)30)]．特に，本症例と類似するような硬膜下血腫を背景に持つ症例において CSD がその病態把握と転帰判定に有用であったという報告があり，神経症状が持続しているにもかかわらず明瞭な徐波などの脳波異常を認めない場合には CSD を考慮する必要があると考える[30)]．

超急性期脳梗塞と発症早期のてんかん性発作との鑑別に時に苦慮することがある．MRI の異常信号の局在と信号変化の時期から発症早期より両者を区別できることが示唆された．

謝辞：頭部単純 CT をはじめとした臨床情報をご提供くださった国家公務員共済組合連合会平塚共済病院　脳神経外科　横山高玲先生に深謝いたします．また本症例の診断・治療にご協力いただいた東京慈恵会医科大学　脳神経外科　海渡信義先生，東京慈恵会医科大学　精神神経科　須江洋成先生に深謝いたします．

※著者全員に本論文に関連し，開示すべき COI 状態にある企業，組織，団体はいずれも有りません．

文　献

1）新井鐘一，熊井康敬，宇都宮英綱．MRI で視床後部から辺縁系，大脳皮質に過灌流による浮腫性病変を認めた非痙攣性てんかん重積の 1 例．脳卒中 2017;39:446-450.

2）Costerus JM, Brouwer MC, van de Beek D. Technological advances and changing indications for lumbar puncture in neurological disorders. Lancet Neurol 2018;17:268-278.

3）Williams JA, Bede P, Doherty CP. An exploration of the spectrum of peri-ictal MRI change; a comprehensive literature review. Seizure 2017;50:19-32.

4）Hattori H, Matsuoka O, Ishida H, et al. Magnetic resonance imaging in occipital lobe epilepsy with frequent seizures. Pediatr Neurol 2003;28:216-218.
5）Hong KS, Cho YJ, Lee SK, et al. Diffusion changes suggesting predominant vasogenic oedema during partial status epilepticus. Seizure 2004;13:317-321.
6）Hufnagel A, Weber J, Marks S, et al. Brain diffusion after single seizures. Epilepsia 2003;44:54-63.
7）Righini A, Pierpaoli C, Alger JR, et al. Brain parenchyma apparent diffusion coefficient alterations associated with experimental complex partial status epilepticus. Magn Reson Imaging 1994;12:865-871.
8）Mendes A, Sampaio L. Brain magnetic resonance in status epilepticus: a focused review. Seizure 2016;38:63-67.
9）Kaminska A, Chiron C, Ville D, et al. Ictal SPECT in children with epilepsy: comparison with intracranial EEG and relation to postsurgical outcome. Brain 2003;126:248-260.
10）Thomalla G, Cheng B, Ebinger M, et al. DWI-FLAIR mismatch for the identification of patients with acute ischaemic stroke within 4·5 h of symptom onset (PRE-FLAIR): a multicentre observational study. Lancet Neurol 2011;10:978-986.
11）Rimmele DL, Thomalla G. Wake-up stroke: clinical characteristics, imaging findings, and treatment option—an update. Front Neurol 2014;5:35.
12）Mintorovitch J, Moseley ME, Chileuitt L, et al. Comparison of diffusion- and T_2-weighted MRI for the early detection of cerebral ischemia and reperfusion in rats. Magn Reson Med 1991;18:39-50.
13）Vert C, Parra-Fariñas C, Rovira À. MR imaging in hyperacute ischemic stroke. Eur J Radiol 2017;96:125-132.
14）Schuier FJ, Hossmann KA. Experimental brain infarcts in cats. II. Ischemic brain edema. Stroke 1980;11:593-601.
15）Watanabe O, West CR, Bremer A. Experimental regional cerebral ischemia in the middle cerebral artery territory in primates. Part 2: effects on brain water and electrolytes in the early phase of MCA stroke. Stroke 1977;8:71-76.
16）Won SY, Dubinski D, Sautter L, et al. Seizure and status epilepticus in chronic subdural hematoma. Acta Neurol Scand 2019;140:194-203.
17）Huang YH, Yang TM, Lin YJ, et al. Risk factors and outcome of seizures after chronic subdural hematoma. Neurocrit Care 2011;14:253-259.
18）音成秀一郎，関原嘉信，石井則宏ら．慢性硬膜下血腫における痙攣発作発現の病態についての臨床的検討：ケースコントロール研究．臨床神経 2014;54:869-875.
19）Feindel W, Leblanc R, de Almeida AN. Epilepsy surgery: historical highlights 1909-2009. Epilepsia 2009;50:131-151.
20）Chatzikonstantinou A, Gass A, Förster A, et al. Features of acute DWI abnormalities related to status epilepticus. Epilepsy Res 2011;97:45-51.
21）Dabrowska N, Joshi S, Williamson J, et al. Parallel pathways of seizure generalization. Brain 2019;142:2336-2351.
22）Leh SE, Chakravarty MM, Ptito A. The connectivity of the human pulvinar: a diffusion tensor imaging tractography study. Int J Biomed Imaging 2008;2008:789539.
23）Rosenberg DS, Mauguière F, Catenoix H, et al. Reciprocal thalamocortical connectivity of the medial pulvinar: a depth stimulation and evoked potential study in human brain. Cereb Cortex 2009;19:1462-1473.
24）Shipp S. The functional logic of cortico-pulvinar connections. Philos Trans R Soc Lond B Biol Sci 2003;358:1605-1624.
25）Katramados AM, Burdette D, Patel SC, et al. Periictal diffusion abnormalities of the thalamus in partial status epilepticus. Epilepsia 2009;50:265-275.
26）So NK, Blume WT. The postictal EEG. Epilepsy Behav 2010;19:121-126.
27）Jan MM, Sadler M, Rahey SR. Lateralized postictal EEG delta predicts the side of seizure surgery in temporal lobe epilepsy. Epilepsia 2001;42:402-405.
28）Smith GW, Mosberg WH, Pfeil ET, et al. The electroencephalogram in subdural hematoma; with a review of the literature and the presentation of seven cases. J Neurosurg 1950;7:207-218.
29）Kramer DR, Fujii T, Ohiorhenuan I, et al. Cortical spreading depolarization: Pathophysiology, implications, and future directions. J Clin Neurosci 2016;24:22-27.
30）塚本剛士，梶川駿介，人見健文ら．急性外傷性脳損傷後に時定数 2 秒の頭皮上脳波で皮質拡散脱分極（cortical spreading depolarizations; CSD）が記録された 1 例．臨床神経 2020;60:473-478.

Abstract

A case of epileptic seizure that required differentiation from hyper-acute ischemic stroke: usefulness of comparing DWI and FLAIR

Ryusuke Kizawa[1], Takeo Sato, M.D.[2], Tadashi Umehara, M.D., Ph.D.[2],
Teppei Komatsu, M.D., Ph.D.[2], Shusaku Omoto, M.D., Ph.D.[2] and Yasuyuki Iguchi, M.D., Ph.D.[2]

[1] The Jikei University School of Medicine
[2] Department of Neurology, The Jikei University School of Medicine

A 60-year-old man developed aphasia and transient right upper limb paresis in the presence of chronic subdural hematoma and was transferred to our hospital at an early stage. Cranial MRI within an hour after onset showed diffusion-weighted image (DWI) hyperintensity in the left parietal, temporal, and insular cortex and the pulvinar, and decreased apparent diffusion coefficient (ADC) in the left parietal cortex and pulvinar, suggesting a differential diagnosis of hyper-acute ischemic stroke. However, the distribution and timing of the MRI abnormalities were considered to be atypical for hyper-acute ischemic stroke. The area with both DWI hyperintensity and decreased ADC included the cerebral cortex adjacent to the hematoma and the ipsilateral pulvinar, and fluid-attenuated inversion recovery (FLAIR) hyperintensity co-existed with DWI hyperintensity within only an hour from onset. Furthermore, FLAIR images showed infiltration of the hematoma content into the subarachnoid space, which might have triggered the attack. These findings collectively led us to diagnose an epileptic seizure. The present case suggests that the distribution and timing of MRI abnormalities are essential to differentiate epileptic seizures from hyper-acute ischemic stroke.

(Rinsho Shinkeigaku (Clin Neurol) 2021;61:166-171)

Key words: epileptic seizure, chronic subdural hematoma, hyper-acute ischemic stroke, MRI