症例報告

長期経過で持続したLance-Adams症候群の重症ミオクローヌスにペランパネルが奏効した1例

齋藤　和幸[1)]*　大井　和起[2)]　稲葉　彰[3)]
小林　正樹[1)]　池田　昭夫[2)]　和田　義明[1)]

要旨：症例は49歳男性．2005年に気管支喘息重積発作による心肺停止状態となった．覚醒後に動作時のミオクローヌスが出現し，Lance-Adams症候群（LAS）と診断された．発症11年後にペランパネルを開始しミオクローヌスは著明に減少し，3年以上持続してactivities of daily lifeが改善した．近年進行性ミオクローヌスてんかん症候群にペランパネルが有効な報告があり，本例のようにLASのミオクローヌスに対してもペランパネルによる治療の余地がある．

（臨床神経 2021;61:18-23）
Key words：ペランパネル，Lance-Adams症候群，ミオクローヌス，抗てんかん原性薬

はじめに

Lance-Adams症候群（LAS）は麻酔後の心停止や術後の気道閉塞に起因する急性低酸素性脳症4例が昏睡からの回復過程で全身のミオクローヌスを呈した1963年の報告に由来する[1)]．小脳遠心路の中継核である視床外側腹側（ventrolateral nucleus，以下VLと略記）核から発せられた視床皮質路線維の同期性反復性反射が，大脳皮質運動野のニューロンを興奮させ錐体路を介してミオクローヌスを出現させると推測している．現在はセロトニンの前駆物質L-5ヒドロキシトリプトファン（L-5-HTP）が治療に有効な事，脳脊髄液検査でセロトニンの代謝産物である5-ヒドロキシインドール酢酸（5-HIAA）が低下し[2)]，治療後に上昇する[3)]事から背側縫線核の障害が示唆されている．[^{18}F]-Fluorodeoxyglucose positron emission tomography（FDG-PET）で低酸素脳症後のミオクローヌス発症例で橋被蓋及び両側VL核に有意な糖代謝亢進が示されたり[4)]，LAS症例のsingle photon emission computed tomographyで右基底核及び左側頭葉の血流が低下していた事[5)]も報告されている．剖検脳で大脳皮質，小脳，基底核，視床及び縫線核に神経細胞脱落を認める事[6)]から脳内セロトニン伝達系機能異常がLASのミオクローヌスに関与していると考えられている[7)]．いずれにしてもLASの病態の詳細は明らかではない．

ペランパネル（PER）は，中枢神経に広く分布するシナプス後膜の興奮性グルタミン酸受容体（glutamate receptor，以下GluRと略記）の一つでてんかん性活動の発生・伝播に関与するα-アミノ-3-ヒドロキシ-5-メソオキサゾール-4-プロピオン酸（AMPA）型GluRに対し選択的・非競合的に拮抗する事により，神経細胞の過剰な興奮を抑制する．本剤は部分・強直発作に対する併用療法として適応があるが，近年進行性ミオクローヌスてんかん症候群の皮質ミオクローヌスに有効な報告がある[8)~10)]．本例は気管支喘息重積発作による心肺停止後のLASによる重症ミオクローヌス発作に対して10年以上経過してもPERが有効であった．Oiらの Pt 16に相当し[10)]，本稿で報告する．

症　例

症例：49歳，男性
主訴：動作時ミオクローヌス
既往歴：幼少時より気管支喘息.
家族歴：特記事項なし.
現病歴：2005年6月に気管支喘息発作により救急車内で心肺停止状態となり，約16分間の心肺蘇生後，遷延性意識障害を呈した．1ヶ月半後に改善したものの動作時ミオクローヌスが出現しLASと診断された．ピラセタムに抗てんかん薬

*Corresponding author: 公益財団法人日産厚生会玉川病院脳神経内科〔〒158-0095　東京都世田谷区瀬田4-8-1〕
1) 公益財団法人日産厚生会玉川病院脳神経内科
2) 京都大学大学院医学研究科てんかん・運動異常生理学講座
3) 公立学校共済組合関東中央病院脳神経内科
（Received May 17, 2020; Accepted August 12, 2020; Published online in J-STAGE on December 15, 2020）
doi: 10.5692/clinicalneurol.cn-001477

が併用された．2006 年 11 月当院を受診し，抗痙縮薬などを追加し日常生活動作（activities of daily life，以下 ADL と略記）は改善したが，ミオクローヌスは改善しなかった．2012 年レベチラセタムを追加し，2015 年京都大学医学部附属病院神経内科へ入院した．

内服薬：ピラセタム 15 g/日，クロナゼパム 3.75 mg/日，カルバマゼピン 600 mg/日，バクロフェン 20 mg/日，エチゾラム 0.5 mg/日，アルプラゾラム 0.8 mg/日，プリミドン 500 mg/日，ジアゼパム 6 mg/日，当帰芍薬散 7.5 g/日及びレベチラセタム 2,500 mg/日．

入院時現症：一般身体所見に特記事項はなし．神経所見では，意識清明で脳神経では発語はゆっくりだが音自体の歪みは大きくなく，流暢であった．嚥下は軽度の障害で普通食は摂取できていた．運動系では四肢体幹部でミオクローヌスが安静時のみならず姿勢時や動作時に出現し，特に歩行，食事を口に運ぶ動作や書字が困難であった．皮膚への軽い刺激でも増強された．また筋緊張に左右差はなく，上肢に筋力低下はなく，下肢はミオクローヌスのため評価が困難で，立位保持は困難であり常時車椅子に乗車していた．感覚系に明らかな異常はなく，協調運動では指鼻試験で開始時及び目標到達時にミオクローヌスが増強，diadochokinesis はゆっくりではあるもののリズムは整で左右差はなかった．踵膝試験はミオクローヌスが強く施行できなかった．四肢の深部腱反射に左右差はなく正常範囲で，病的反射もなかった．ミオクローヌススコア（0～4）[8)9)]：marked, causing incapacity = 4．ADL スコア（0～36）[8)9)]：21（全身痙攣 0，歩行失調 4，構音障害 1，食事 4，嚥下 1，着衣 3，用便 3，書字 2，精神症状 3）と高度の障害を認めた（Table 1）．

入院時検査所見：血液検査に異常はなく，脳脊髄液検査では蛋白 32.9 mg/d*l*，細胞数 11/μ*l* であった．Wechsler Adult Intelligence Scale-III は言語性のみで施行し，言語性 IQ：84，言語理解 VC：93，作動記憶 WM：81 と軽度の低下が見られ，レーブン色彩マトリックス検査は 33/36 点であった．脳波は基礎律動が 8～9 Hz の後頭部優位で明らかなてんかん性放電はなかった．脳 MRI では脳幹，両側前頭側頭葉の萎縮が見られ（Fig. 1A～C），FDG-PET では，脳幹，中小脳脚及び両側前頭葉に低集積を示し（Fig. 1D, F, G），両側線条体及び両側頭頂葉に相対的高集積を示した（Fig. 1E～G）．正中神経刺激の体性感覚誘発電位検査（somatosensory evoked potentials，以下 SEP と略記）はミオクローヌスにより同定困難であったが，正中神経刺激で C-reflex が出現した（Fig. 2A, B）．

入院中及び退院後の経過：ミオクローヌスに対してクロナゼパムを 4 mg/日へ増量し退院した．その後ミオクローヌス後の意識消失発作が複数回出現し，二次性全般化発作の可能性も示唆された．2016 年 PER が保険診療に承認され，同年 12 月より PER を 2 mg/日から開始し，速やかに安静時ミオクローヌスが軽減した．投薬開始半年後にミオクローヌススコア：clear disturbance of daily activity = 3，ADL スコア：15 と軽減した（Table 1）．その後 PER 10 mg/日，ピラセタム 20 g/日，クロナゼパム 1.5 mg/日，レベチラセタム 2,000 mg/日による治療で安定した．投与開始後 3 年，10 mg/日で記録された正中神経刺激の SEP 検査で C-reflex は出現せず（Fig. 2C, D），SEP はむしろ低振幅であった（Fig. 2E）．PER 血中濃度は 1810 ng/m*l* と高値であった．PER 治療開始約 4 年後の現在，立位練習をしており動作時に軽度・短時間のミオクローヌスが出現するだけである．ミオクローヌススコア：mild myoclonus without disturbance of daily activity = 1，ADL スコア：14 へと著明に改善した（Table 1）．

Table 1　Myoclonus score[9)], ADL score[9)] before and after treatment with add on PER.

Score	A year before add on PER	6 months after add on PER	3 years after add on PER
Myoclonus score	4	3	1
ADL score			
Generalized Convulsion	0	0	0
Ataxic gait	4	3	3
Dysarthria	1	1	1
Eating	4	2	2
Swallowing	1	0	0
Dressing	3	3	3
Hygiene	3	3	3
Hand Writing	2	1	1
Sleep Disturbance	3	2	1
Total	21	15	14

ADL = activities of daily life; PER = perampanel. Evaluation criteria for myoclonus score. Absence of myoclonus = 0, mild myoclonus without disturbance of daily activity = 1, some disturbance of daily activity = 2, clear disturbance of daily activity = 3 and causing incapacity = 4. Evaluation criteria for ADL score. Severe = 4, Moderate = 3, Mild = 2, Slight = 1, None = 0. ADL score and Myoclonus score were both adopted from Ikeda A. et al. Mov Dis 1996;11:691-700[12)].

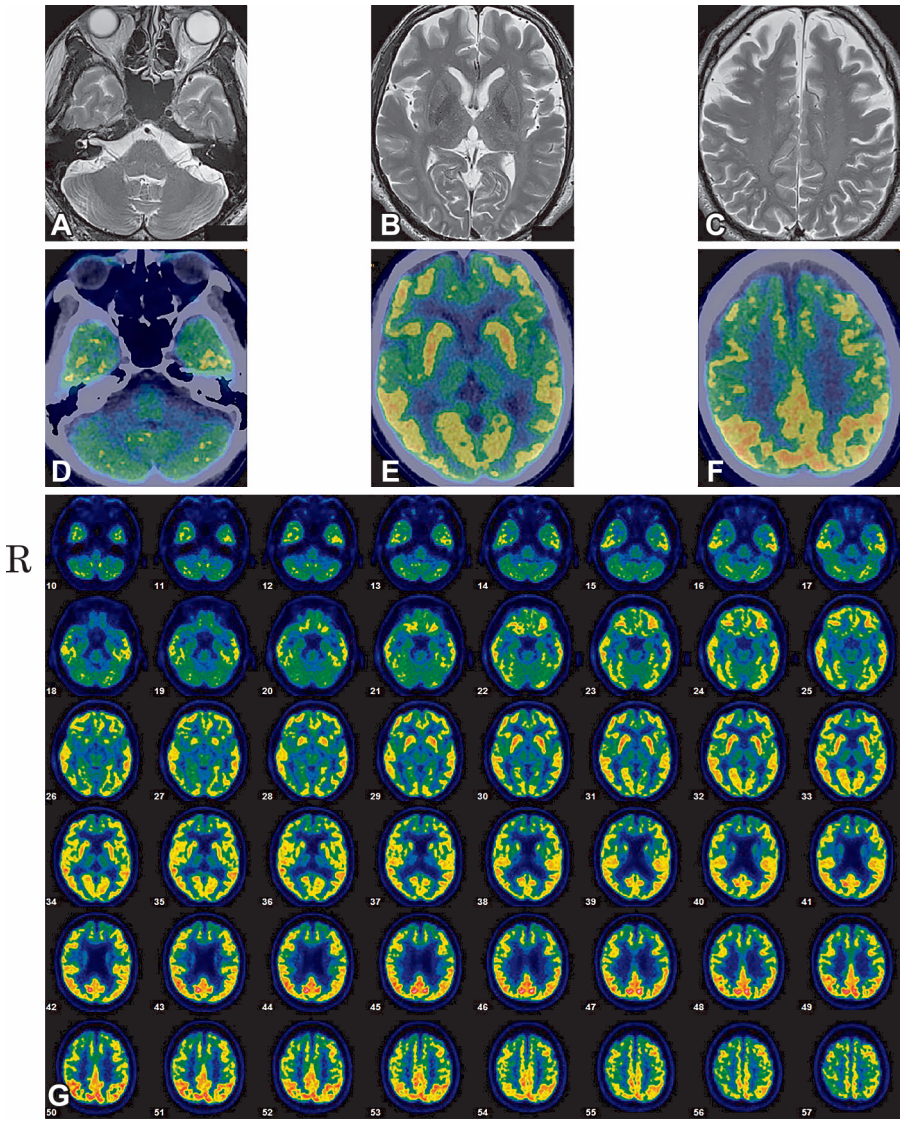

Fig. 1　Brain MRI (A–C) and [18F]-Fluorodeoxyglucose positron emission tomography (FDG-PET; D–G) scans demonstrated at Kyoto University Hospital at the age of 45 years.

T_2-weighted images showed atrophy in the brainstem (A), bilateral frontal lobes and bilateral temporal lobes (B, C). PET scans showed a bilateral decrease in glucose metabolism at the brainstem and the middle cerebellar peduncle (D, G) and the frontal lobes (E–G), whereas increased activation relatively in the bilateral basal ganglia (E, G) and the bilateral parietal lobes (F, G) were also observed.

考　　察

LAS のミオクローヌスのほとんどは皮質ミオクローヌスに分類され，電気生理学的に SEP では早期成分が高振幅になり巨大 SEP を示し，長潜時反射が亢進している事から電気刺激後の長い潜時での筋活動を記録した C-reflex が検出される事がある．本例では PER 開始 1 年前に C-reflex は認められたが，約 4 年後の SEP はむしろ低振幅で，C-reflex も検出されなかった．治療後の C-reflex の消失は病態の改善を反映した可能性はあるが，治療前後 1 回ずつの検査で再現性は担保されていない．

皮質ミオクローヌスの治療薬は，進行性ミオクローヌスてんかんに対して二重盲検試験[11]及びわが国で非盲検試験[12]が行なわれたピラセタム，ピラセタムと類似構造のレベチラセタム[13]，GABA 系作用を増強するクロナゼパム[14]などが推奨されている．Steinhoff らは 36 歳の心停止 1 年後の LAS 症例にピラセタム及び多剤抗てんかん薬に PER 4 mg/日を加えてミオクローヌスに奏効し 4 週間は消失した[15]，Lim らは 63 歳の心臓バイパス術中心停止 3 ヶ月後のミオクローヌスに対して多剤抗てんかん薬が投与され，6 年後に PER 4 mg/日でミオクローヌスに奏効し 2 ヶ月間は歩行可能であったと報告した[16]．Oi らは 18 例の患者（進行性ミオクローヌスてんかん 16 例）で PER 投与量は平均 3.2 ± 2.1 mg/日で，ミオクローヌススコア，ADL スコアの有意な改善，giant SEP の潜

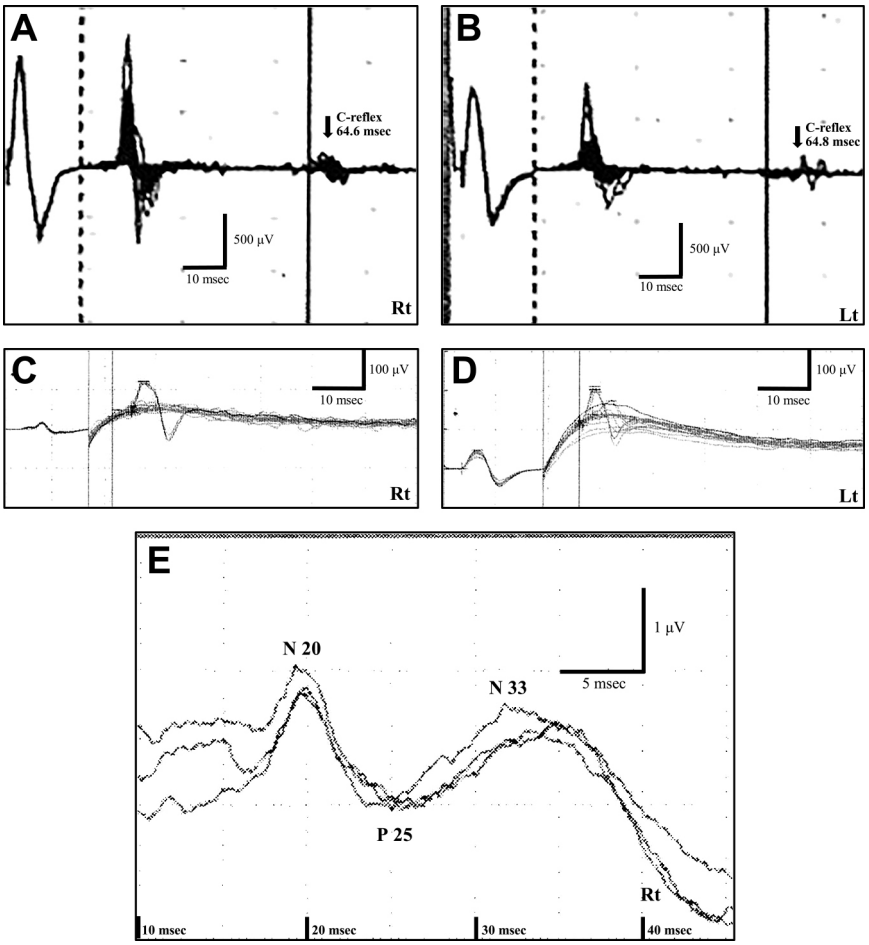

Fig. 2　Representative C-reflex and short latency (A–D), somatosensory-evoked potential (SEP) waveforms (E) to median nerve stimulation at the wrist.

C-reflex examinations were done at the age of 45 years (A, B) (Kyoto University Hospital) before PER was on, and 3 years later (48 years) with PER of 10 mg/day (C, D) (Nissan Tamagawa Hospital). SEPs to the right median nerve stimulation at the wrist and C-reflex were examined together at 48 years (C–E). C-reflex waves were appeared at the mean 64.6 msec on the right side and the mean 64.8 msec on the left side before add-on PER (A, B). However, C-reflex waves were not detected after 3 years with PER 10 mg/day (C, D). SEP waveforms to the right median nerve stimulation were normal range (N20–P25: 1.81 μV, P25–N33: 1.35 μV; P25 latency: 25 msec, N33 latency: 32–33 msec; Fig. 2E).

時延長と振幅低下を示した[10]．本例は発症 11 年後に PER 治療を開始し，3 年以上経過してなお維持できている事は特筆に値する．

ランダム化二重盲検プラセボ第 III 相試験（1,109 患者）において，PER で治療した典型的な部分発作患者の有効血中濃度は 180～980 ng/m*l* であり安全に使用できたとしている[17)18)]．本邦では PER 投与によりてんかん発作頻度が 50% 未満に抑制できた 21 症例（76 症例中）では PER 平均血中濃度は 450 ng/m*l*（85～1,500 ng/m*l*）で，PER 低濃度症例でも発作は消失している[19]．本例の維持期での PER 血中濃度は高値で，ミオクローヌスに対して年余にわたり有効であるため減量する余地がある．また PER の血中濃度と他の抗てんかん薬の影響の検討では，カルバマゼピンは PER の maximum plasma concentration（Cmax）を 26％低下，area under the plasma concentration（AUC）を 67％低下，フェニトイン・トピラマートは PER の AUC をそれぞれ 50％・20％低下する一方，PER は検索された抗てんかん薬いずれの血中濃度にも影響を及ぼさなかった[18]．いずれの薬剤も本例への PER 使用開始時には使用していない．

Oi らは，PER 血中濃度と giant SEP の P25 などの潜時の延長に正の相関を示している[8]．PER 開始 3 年後での P25 潜時は 25 msec と正常範囲であったが，本例の PER 開始前の SEP 波形は同定困難であった．また比較的低濃度の PER の状態ではシナプス後膜レベルで巨大 SEP として誘発されるものの，個々のニューロンレベルでのてんかん性活動の本体である発作性脱分極変位 paroxysmal depolarization shifts（PDS）= giant excitatory postsynaptic potentials（EPSP）の発現が temporal dispersion を起こす事で P25, N33 の潜時延長が起こると推察している[10]．

カルバマゼピンやフェニトインなどの Na チャネルブロッ

カーは全て抗発作薬であり一般的にシナプスに到達する前の axon，シナプス後膜，及びシナプス後膜以遠の axon の 3 領域で Na^+チャネルをブロックし活動電位の発生と伝播（軸索伝導）を抑制するが，PDS 即ち giant EPSP の発生部位であるシナプス後膜部分では直接の作用はないかあっても程度は低い[10]．PDS の発生にはグリア細胞に由来する Glu の遊離と，これにより活性化されるイオンチャネル型 GluR の関与が示唆されている．レベチラセタムはラットの実験でシナプス前終末 P/Q 型 Ca チャネルから Ca^{++}の細胞内流入を阻害し，PDS の振幅及び潜時を用量依存的に抑えた事[20]，PER は直接シナプス後膜でてんかん性活動の本態である PDS を抑制する事から，上記の新規薬剤は抗てんかん原性薬としての作用も期待されている[8)21]．この作用機序の違いが，皮質ミオクローヌスへの効果の大きな違いとなっている事が想定される．

気管支喘息重積発作による心肺停止後の LAS による重症ミオクローヌス発作に対して長期経過後にも関わらず PER が奏効した 1 例を報告した．

謝辞：本原稿の考察部分で貴重な御意見を賜りました，独立行政法人国立病院機構福島病院病院長 杉浦嘉泰先生と大阪薬科大学薬品作用解析学研究室 大野行弘教授に深謝致します．

※本論文に関連し，開示すべき COI 状態にある企業・組織・団体

〇開示すべき COI 状態がある者

池田昭夫：講演料：エーザイ株式会社，大塚製薬株式会社，ユーシービージャパン株式会社，企業などが提供する寄附講座：大塚製薬株式会社，グラクソ・スミスクライン株式会社，日本光電工業株式会社，ユーシービージャパン株式会社（寄附講座＝ 2018 年 5 月 31 日まで．京都大学大学院医学研究科てんかん・運動異常生理学）．エーザイ株式会社，大塚製薬株式会社，日本光電工業株式会社，ユーシービージャパン株式会社（産学共同講座＝ 2018 年 6 月 1 日から．京都大学大学院医学研究科てんかん・運動異常生理学）．

〇開示すべき COI 状態がない者

齋藤和幸，大井和起，稲葉 彰，小林正樹，和田義明

本論文に関連し，開示すべき COI 状態にある企業，組織，団体はいずれも有りません．

文　献

1）Lance JW, Adams RD. The syndrome of intention or action myoclonus as a sequel to hypoxic encephalopathy. Brain 1963;86:111-136.

2）Guilleminault C, Tharp BR, Coapsin P. HVA and 5-HIAA CSF mesasurements and 5-HTP trials in same patients with involuntary movements. J Neurol Sci 1973;18:435.

3）Hallet M. Physiology of human posthypoxic myoclonus. Mov Dis 2000;15:8-13.

4）Frucht SJ, Trošt M, Ma Y, et al. The metabolic topography of posthypoxic myoclonus. Neurology 2004;62:1879-1881.

5）Lee HL, Lee JK. Lance-Adams syndrome. Ann Rehabil Med 2011;35:939-943.

6）Hauw JJ, Escourolle R, Baulac M, et al. Postmortem studies on posthypoxic and post-methyl bromide intoxication: case reports. Adv Neurol 1986;43:201-214.

7）Chadwick D, Hallett M, Harris R, et al. Clinical, biochemical, and physiological features distinguishing myoclonus responsive to 5-hydroxytryptophan, tryptophan with a monoamine oxidase inhibitor, and clonazepam. Brain 1977;100:455-487.

8）Goldsmith D, Minassian BA. Efficacy and tolerability of perampanel in ten patients with lafora disease. Epilepsy Behav 2016;62:132-135.

9）大井由貴，小林勝哉，人見健文ら．皮質ミオクローヌスと歩行恐怖症に低用量ペランパネルが著効した Unverricht-Lundborg 病の 1 例．臨床神経 2018;58:622-625.

10）Oi K, Neshige S, Hitomi T, et al. Low-dose perampanel improves refractory cortical myoclonus by the dispersed and suppressed paroxysmal depolarization shifts in the sensorimotor cortex. Clin Neurophysiol 2019;130:1804-1812.

11）Koshikiniemi M, Vleymen BV, Hakamies L, et al. Piracetam relieves symptoms in progressive myoclonus epilepsy: a multicenter, randomised, double blind, crossover study comparing the efficacy and safety of three dosages of oral piracetam with placebo. J Neurol Neurosurg Psychiatry 1998;64:344-348.

12）Ikeda A, Shibasaki H, Tashiro K, et al. Clinical trial of piracetam in patients with myoclonus: nationalwide multiinstitution study in Japan. Mov Dis 1996;11:691-700.

13）Frucht SJ, Louis ED, Chuang C, et al. A pilot toreability and efficacy study of levetiracetam in a patients with chronic myoclonus. Neurology 2001;57:1112-1114.

14）Frucht S, Fahn S. The clinical spectrum of posthypoxic myoclonus. Mov Dis 2000;15:2-7.

15）Steinhoff BJ, Bacher M, Kurth C, et al. Add-on perampanel in Lance-Adams syndrome. Epilepsy Behav Case Rep 2016;6:28-29.

16）Lim SY, Jasti DB, Tan AH. Improvement of “Bouncy Gait” in Lance-Adams syndrome with perampanel. Cureus 2020;12:e6773.

17）Gidal BE, Ferry J, Majid O, et al. Concentration–effect relationships with perampanel in patients with pharmacoresistant partial-onset seizures. Epilepsia 2013;54:1490-1497.

18）Patsalos PN. The clinical pharmacology profile of the new antiepileptic drug perampanel: a novel noncompetitive AMPA-receptor antagonist. Epilepsia 2015;56:12-27.

19）Yamamoto Y, Usui N, Nishida T, et al. Therapeutic drug monitoring for perampanel in Japanese epilepsy patients: influence of concomitant anti epileptic drugs. Ther Drug Monit 2017;39:446-449.

20）Pisani A, Bonsi P, Martella G, et al. Intracelluar calcium increase in epileptiform activity: modulation by levetiracetam and lamotrigine. Epilepsia 2004;45:719-728.

21）Ledingham DRM, Patsalos PN. Perampanel: what is its place in the management of partial onset epilepsy? Neurol Ther 2013;2:13-24.

Abstract

A case of the successful treatment of severe myoclonus with Lance-Adams syndrome by add-on perampanel showing long term effects

Kazuyuki Saito, M.D., Ph.D.[1], Kazuki Oi, M.D.[2], Akira Inaba, M.D., Ph.D.[3],
Masaki Kobayashi, M.D., Ph.D.[1], Akio Ikeda, M.D., Ph.D.[2] and Yoshiaki Wada, M.D., Ph.D.[1]

[1] Department of Neurology, Nissan Tamagawa Hospital
[2] Department of Epilepsy, Movement Disorders and Physiology, Kyoto University Graduate School of Medicine
[3] Department of Neurology, Kanto Chuo Hospital

Perampanel is an α-amino-3-hydroxy-5-methyl-4-isoxazolepropionic acid receptor antagonist that has been marked as an antiepileptic drug for partial-onset and primary generalized tonic-clonic seizures. There have been some recent reports of perampanel being effective against cortical myoclonus by Lafora disease and Unverricht-Lundborg disease. We herein report a 49-year-old man who presented with myoclonus due to Lance-Adams syndrome (LAS) after cardiopulmonary arrest caused by a severe bronchial asthma attack. Perampanel was very effective against myoclonus induced by LAS even in the chronic state, over 10 years after the remote onset. Perampanel should be considered for the treatment of extremely refractory myoclonus due to LAS.

(Rinsho Shinkeigaku (Clin Neurol) 2021;61:18-23)

Key words: perampanel, Lance-Adams syndrome, myoclonus, anti-epileptogenic drugs