症例報告

環軸椎亜脱臼と環椎形成不全を含めた全身奇形を伴い，頸部回旋による接触刺激により椎骨動脈の血栓性閉塞を来した若年性脳梗塞の1例

谷口　葉子[1)]　北村　太郎[1)]　武藤　昌裕[2)]
三浦　敏靖[1)]　山田健太郎[1)]*

要旨：症例は頭痛を主訴に受診した23歳男性．構音障害と小脳失調を呈し，頭部MRIで右延髄外側，右小脳および両側後頭葉に急性期脳梗塞を認めた．環軸椎亜脱臼と環椎形成不全および右椎骨動脈（vertebral artery; VA）の閉塞がみられ，頸部回旋に伴う血流の途絶は認めなかった．軸椎歯突起が右VAに接しており，くり返す接触刺激によって内膜損傷を来し閉塞に至ったと考えられた．本例では心房中隔欠損症や環椎後弓低形成，Bovine型の左総頸動脈分岐奇形，重複下大静脈や馬蹄腎など種々の全身奇形を合併しており先天症候群であった可能性がある．

（臨床神経 2020;60:609-613）
Key words：若年性脳梗塞，環軸椎亜脱臼，Bow-hunter症候群，先天奇形

はじめに

50歳以下の若年性脳卒中の原因は動脈解離が最も多く，もやもや病，抗リン脂質抗体症候群などが続く[1)]．また若年性脳梗塞のうち心原性脳塞栓症と診断された症例では，心室中隔欠損症や心房中隔欠損症などの先天性心疾患の頻度が高いとされる[2)]．

後方循環系に多発する脳梗塞で発症し，環軸椎亜脱臼および環椎形成不全によって頸部回旋に伴う椎骨動脈（vertebral artery; VA）への慢性的な接触刺激から血栓性閉塞に至ったと考えられた若年性脳梗塞の1例を報告する．

症　例

症例：23歳男性

主訴：頭痛，構音障害

既往歴：出生時に左口輪筋と左母指腱欠損，左内斜視，扁平足の指摘あり．3歳時に左母指腱移植術を受け，その際に卵円孔開存と診断されたが自然閉鎖する可能性が高いと経過観察となっていた．

生活歴：二次性徴はあり知的発達遅滞はなかった．4年制の大学を卒業後は，建築監督の助手として就業していた．

家族歴：発達異常を持つ血縁関係の親族は聴取しえた範囲ではなし．

内服薬：特になし．

現病歴：頸部回旋に伴う神経症状の自覚は受診時までなかった．某日起床後から頭痛と嘔気を自覚し，呂律が回っていないことを家族が発見し受診した．

一般理学所見：身長153.0 cm，体重56 kg．体温36.6℃，血圧129/74 mmHg，脈拍70/分．SpO_2 98%．一般理学所見に異常はみられなかった．神経学的所見：意識は清明．先天性にわずかな左口角下垂がみられた．口蓋垂は左へ軽度偏位し，軽度な断綴性言語を認めた．Horner徴候はなく，頸部以下の左半身に錯感覚あり．指鼻指試験で右側の軽度な企図振戦を認め，開脚歩行がみられるも程度は軽く独歩は可能であった．筋萎縮や線維束性攣縮といった下位運動ニューロン徴候は陰性だった．NIH Stroke Scaleは4点（構音障害1点，小脳失調2点，感覚異常1点）．

検査所見：血液検査では生化学検査で総コレステロール227 mg/dl，LDL-コレステロール140 mg/dlと軽度高値であった．凝固系ではPT，APTT，Dダイマー，アンチトロンビンIIIはいずれも正常範囲内であった．各種自己抗体は抗CCP抗体，リウマチ因子，抗ds-DNA抗体，MPO-ANCA，PR3-ANCA，抗カルジオリピン抗体は全て陰性であった．また副

*Corresponding author: 名古屋市立東部医療センター脳神経内科〔〒464-8547　名古屋市千種区若水一丁目2番23号〕
1) 名古屋市立東部医療センター脳神経内科
2) 名古屋市立東部医療センター放射線科
（Received February 1, 2020; Accepted April 30, 2020; Published online in J-STAGE on August 8, 2020）
doi: 10.5692/clinicalneurol.cn-001430

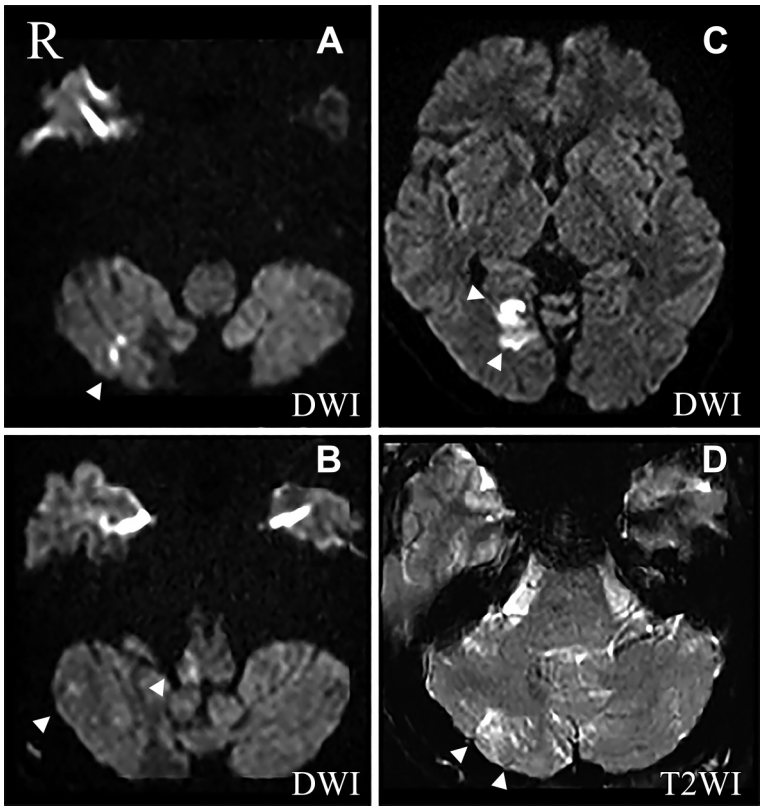

Fig. 1　Head MRI findings on admission.
DWI on admission showed acute cerebral infarction in the right cerebellar hemisphere, lateral medulla oblongata, and right occipital lobe (A, B, C). T_2WI showed high intensity area in the right cerebellar hemisphere as old cerebral infarction (D).

腎皮質ホルモンや成長ホルモン，甲状腺ホルモンなどの内分泌学的な異常はみられなかった．WAIS-III では全般性 IQ 108 と正常範囲内であった．経胸壁心臓超音波検査で右心負荷を伴う心房中隔欠損症がみられ，造影 CT では Bovine 型の左総頸動脈分岐奇形や重複下大静脈，馬蹄腎を認めた．頭部 MRI では，両側後大脳動脈（posterior cerebral artery; PCA），右後下小脳動脈領域（posterior inferior cerebellar artery; PICA）領域の右延髄外側と右小脳半球，後頭葉に散在する急性期脳梗塞がみられた（Fig. 1A～C）．右小脳半球 PICA 領域には陳旧性梗塞もみられた（Fig. 1D）．頭部 MRA では右 VA の描出は不良であった（Fig. 2A）．さらに 3D turbo field echo（3D-TFE）T_1WI と 3D fast spin echo（3D-FSE）T_2WI を組み合わせたところ右 VA は V4 の PICA 起始部付近まで閉塞し，内腔は血栓様の構造物が充満していた．また軸椎歯突起が右 VA に近接する所見もみられた（Fig. 2B）．頭部 CT で環椎横突孔と後弓の低形成，環軸椎亜脱臼を認めた（Fig. 2C）．

経過：右 VA およびその遠位の領域に限局して時相の異なった脳梗塞が散在しており，右 VA 内血栓からの動脈原性脳塞栓症と診断し未分画ヘパリンによる抗凝固療法で治療を開始した．3 歳時に指摘された卵円孔開存は，心房中隔欠損症であったと考えられた．心原性脳塞栓症や心房中隔欠損症と深部静脈血栓症（deep vein thrombosis; DVT）による奇異性脳塞栓症の可能性についても精査を行ったが，下肢超音波検査と造影 CT で DVT は認めなかった．半年後までの経時的な頻回の頭部 MRI でも同部位には動脈解離を示唆する壁在血腫の所見（3D-TFE TIWI, SWI）を認めず血管閉塞部の再開通もみられなかった．脳梗塞発症から約 3 週間後に頸部回旋とともに MR angiography を評価したところ，左回旋位で右 VA の走行する環椎の溝と軸椎歯突起による狭小化が認められ，右回旋時に解除されていた．右回旋位の時のみ右 VA 末梢が描出されたが，高度狭窄は残存していた（Fig. 3A～C）．同時期に頸動脈エコーで頸部回旋に伴う右 VA の血流変化を評価したところ，右回旋時は PSV 44 cm/s で順行性血流であったが仰臥位正面では 39 cm/s，左回旋時には 48 cm/s の逆行性の血流がみられた．脳血管造影を施行したところ，右 VA 造影では右 VA は V2 レベルで閉塞し，側副路（筋皮枝）を通じて wash out された．左方向へ頸部を回旋させると側副路が消失し，盲端で造影剤の pooling がみられた．正面・右への回旋でも血流うっ滞を来さず，頸部回旋で VA 自体の血流は変わりなかった．左 VA 造影では，左 VA から右 VA へは一部逆流して右 PICA まで造影され，頸部回旋で血流に変化はみられなかった．環軸椎亜脱臼と環椎横突孔の低形成によって右 VA へ軸椎歯突起が慢性的に接触して血管内皮の損傷を来し，血栓性閉塞に至った可能性が最も疑われた．入院期間中に新規脳梗

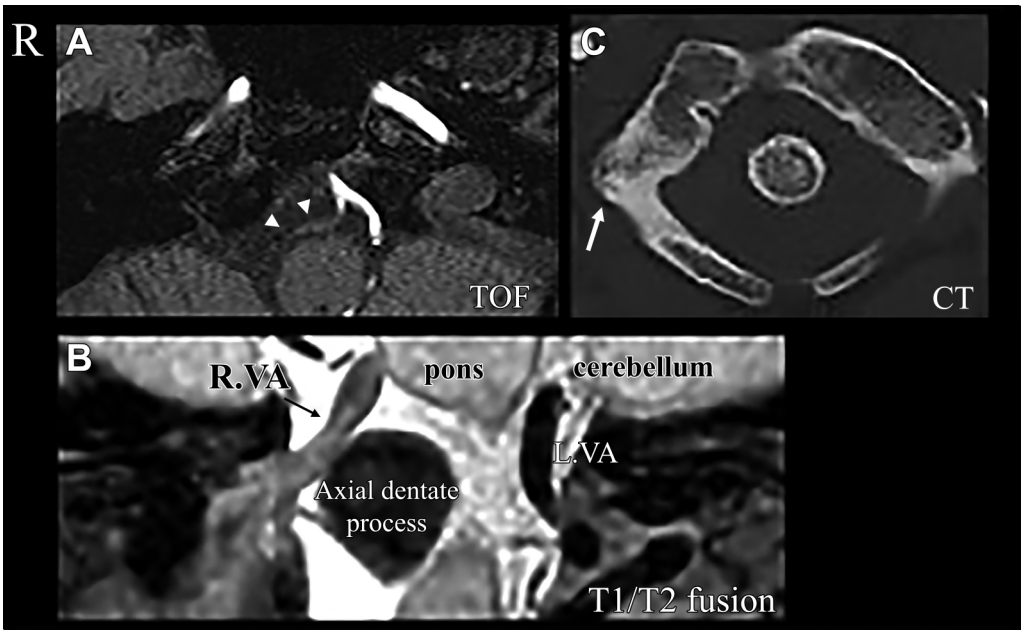

Fig. 2　Position of vertebral artery and atlantoaxial subluxation.
The flow signal in the right vertebral artery (VA) was suggested to have decreased or disrupted (A), and coronal section of 3D turbo field echo (3D-TFE) T_1WI/3D fast spin echo (3D-FSE) T_2WI fusion image showed the right VA bordered on the axial dentate process and the lumen was suspected to thrombotic occlusion (B). Head CT showed atlanto-axial subluxation with hypoplasia of the transverse foramen and posterior tubercle of the atlas (C).

塞がみられないことを確認し，後遺症はなくアスピリン100 mg/日内服で再発予防として第34病日に自宅退院した．なお退院後もLDL-コレステロール上昇がみられ，ロスバスタチン内服を追加した．

心臓については退院後に他院循環器内科で経食道心臓超音波検査で前方欠損型の心房中隔欠損症と診断を受け，経カテーテル的閉鎖術を施行された．

考　察

若年性脳梗塞の原因として，動脈解離や先天性心疾患からの心原性脳塞栓症，凝固異常などが挙がる．本例は心房中隔欠損症も認めたがDVTはなく塞栓性機序は否定的であり，環軸椎亜脱臼と環椎低形成といった解剖学的発達異常が最も病態に関連していると考えられた．また環軸椎亜脱臼によるVAの血流低下の機序としてBow-hunter症候群（Bow hunter's syndrome; BHS）ではなく，くり返す接触刺激によって血管内膜損傷などを来し血栓性閉塞に至った可能性が最も疑われた．

VAの血流低下の原因は成人例ではアテローム性狭窄が最も多いが，その他にはVA解離やBHSなどが鑑別となる．このうちBHSは頭位変換に伴って椎骨脳底動脈領域の循環不全がおこり，めまいや意識障害，感覚障害などの症状を来す病態である．BHSの発症要因として外傷や関節リウマチなどによる環軸椎亜脱臼，横突孔部での骨棘形成，椎間板ヘルニア，線維帯や環椎後頭膜の肥厚，腫瘍，感染などが報告されている[3]．一方本例では環軸椎亜脱臼に加えて環椎横突孔が両側で低形成であり，両側のVAは軸椎横突孔から環椎の椎孔内へ走行していた．従って環軸椎亜脱臼によって軸椎歯突起が容易にVAへ接触する状態が，幼少期からあったと推測された．小児における椎骨脳底動脈領域の脳梗塞では，環軸椎亜脱臼に伴う伸展刺激などによりVA内膜の損傷を来すことで血栓形成に至る可能性が示唆されている[4)5]．また環軸椎亜脱臼によってVA解離を来した報告もあるが[6]，経時的に施行した頭部MRI所見からは急性の動脈解離に伴って生じる壁在血腫はみられなかった．本例では頸動脈エコーで頸部回旋時に逆行性血流を認めたが，BHSに典型的な頸部回旋による神経症候の出現は認めなかった．MR angiographyや脳血管造影の結果で，右VAはV2レベルで閉塞し，頸部回旋に伴って左VAからの逆行性血流がみられ右VA自体の血流は途絶しないことを確認している．右小脳半球に陳旧性脳梗塞がみられ，過去に今回と同様の機序で右VA内に壁在血栓が形成され脳梗塞を来した可能性も考慮される．従って本例では年余に渡って右VAへくり返し接触刺激が加わったことで血管損傷を来し，血栓形成に至ったと考えられた．

環軸椎亜脱臼については，頸部への外傷や関節リウマチ，Down症候群などの先天奇形に合併することが報告されている．本例では頸部への外傷歴はなく若年性関節リウマチ合併はみられず，環椎横突孔の形成不全を含め全身に種々の先天奇形を伴っておりその一表現型の可能性が疑われた．

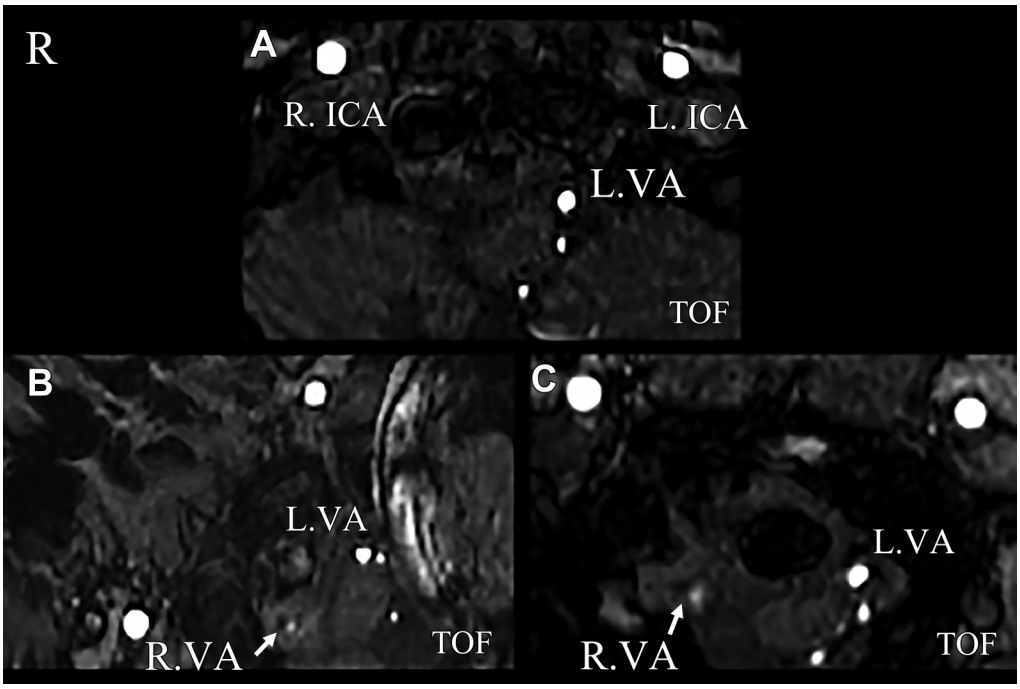

Fig. 3　Flow signal changes in the right vertebral artery due to neck.
Although blood flow in the right vertebral artery (VA) cannot be confirmed in front view (A), blood flow was confirmed in the right rotation (B) and left rotation (C). ICA: inferior cerebellar artery.

本例では右 VA が環軸椎亜脱臼によるくり返す接触刺激から血管内膜損傷を来し閉塞したと推定したが，経時的に血栓性閉塞に至った経過は確認できていない．右小脳の陳旧性梗塞はみられたが，無症候性であり発症時期は不詳である．また種々の先天奇形の原因として 21 trisomy モザイク型などの遺伝子検査も検討したが，遺伝カウンセリングを含めた精査は不同意で行えなかった．

本例の病態は既に報告されている BHS とは異なり，環軸椎亜脱臼および環椎形成不全によって，頸部回旋に伴う VA への慢性的な接触刺激から血栓性閉塞に至ったと考えられた．種々の奇形を合併しており，先天奇形症候群が疑われた．若年性脳梗塞では，発症機序と背景疾患の考察を十分行う必要性が改めて示された 1 例であった．

本報告の要旨は，第 152 回日本神経学会東海・北陸地方会で発表し，会長推薦演題に選ばれた．

※著者全員に本論文に関連し，開示すべき COI 状態にある企業，組織，団体はいずれも有りません．

文　献

1）峰松一夫，矢坂正弘，米原敏郎ら．若年者脳卒中診療の現状に関する共同調査研究，若年者脳卒中共同調査グループ（SASSY-JAPAN）．脳卒中 2004;26:331-339.
2）藤岡祐介，真野智生，荒木　周ら．若年発症脳梗塞の臨床特徴―当院における検討―．脳卒中 2009;31:15-22.
3）Jost GF, Daily AT. Bow hunter's syndrome revisited: 2 new cases and literature review of 124 cases. Neurosurg Focus 2015;38:E7.
4）田辺かつみ，藤山純一，斎藤　徹ら．環軸関節亜脱臼に起因する多発性脳梗塞の 1 例．小児科臨床 2000;53:105-108.
5）Kikuchi K, Nakagawa H, Watanabe K, et al. Bilateral vertebral artery occlusion secondary to atlantoaxial dislocation with os odontoideum: implication for prophylactic cervical stabilization by fusion—Case report—. Neural Med Chir (Tokyo) 1993;33:769-773.
6）Nandish HS, Borkar SA, Kale SS, et al. Pediatric posterior cerebral artery stroke as a presentation of atlantoaxial dislocation. J Pediatr Neurosci 2015;10:149-152.

Abstract

A case of cerebral infarction in young adult resulting in thrombotic occlusion of vertebral artery due to repeated contact stimulation of cervical rotation accompanied to systemic malformations such as atlantoaxial subluxation and atlas dysplasia

Yoko Taniguchi, M.D.[1], Taro Kitamura, M.D.[1], Masahiro Muto, M.D., Ph.D.[2],
Toshiyasu Miura, M.D., Ph.D.[1] and Kentaro Yamada, M.D., Ph.D.[1]

[1] Department of Neurology, Nagoya City East Medical Center
[2] Department of Radiology, Nagoya City East Medical Center

A 23-year-old man admitted to our hospital with headache and dysarthria. Head MRI showed multiple acute cerebral infarctions in the right posterior circulation. Atlantoaxial dislocation, atlas dysplasia and thrombotic occlusion of right vertebral artery (VA), and blood flow disruption due to cervical rotation was observed. The axial dental process bordered to the right VA, and repeated contact stimulation by cervical rotation may cause intimal damage resulting in thrombotic occlusion. In this case, various systemic malformations such as atrial septal defect, atlas posterior arch hypoplasia, bovine left common carotid bifurcation malformation, double inferior vena cava and horseshoe kidney may have been congenital syndromes. Atlantoaxial dislocation may be an important and under-recognized cause of stroke in young adults.

(Rinsho Shinkeigaku (Clin Neurol) 2020;60:609-613)

Key words: cerebral infarction in young adult, atlantoaxial dislocation, Bow hunter's syndrome, congenital malformations