症例報告

誤嚥性肺炎を繰り返す神経変性疾患患者における喉頭閉鎖術の効果

大迫　美穂[1)]*　三枝　英人[2)3)]　竹内　千仙[1)]
湊川みつ子[1)]　望月　葉子[1)]

要旨：誤嚥性肺炎を繰り返す神経変性疾患患者３例に，喉頭レベルでの誤嚥防止術である喉頭閉鎖術を行った．術後，全例で誤嚥性肺炎は起こさなくなった．１例で，術後，気管孔を介した呼吸に変化したため気管粘膜の乾燥が強くなり，気道分泌物が付着し，内視鏡下喀痰吸引や排痰補助装置利用が必要になった．２例では気管カニューレ不要となったが，１例は栄養状態改善に伴い，気管孔が狭窄し，カニューレ留置を必要とした．経口摂取を再開できたのは１例であった．適切な手術時期の選定と術後の最適なケアや長期的な観察が重要であるが，喉頭閉鎖術は誤嚥性肺炎を繰り返す神経変性疾患患者に有効な選択肢である．

（臨床神経 2020;60:193-199）
Key words：喉頭閉鎖術，誤嚥防止術，誤嚥性肺炎，神経変性疾患

はじめに

進行性神経変性疾患患者では，嚥下機能低下による誤嚥性肺炎への対策がQOL改善や生命維持のために重要である．誤嚥性肺炎の予防には，嚥下障害のマネジメント[1)]，胃食道逆流の対策[2)3)]，肺理学療法[4)]などが必要であるが，多くの患者ではこれらの策を講じても，病態の進行と共に誤嚥性肺炎を繰り返し，栄養状態が悪化し，褥瘡形成など全身状態の増悪をきたす．これに対し考慮されるのが，誤嚥防止術である[5)]．術式には，喉頭摘出術やその変法[6)]，気管食道吻合術[7)]，喉頭気管分離術[8)]などがあるが，最近，耳鼻咽喉科領域で，より簡便で合併症の少ない喉頭レベルでの誤嚥防止術である喉頭閉鎖術についての報告が多い[9)~11)]．喉頭閉鎖術はMontgomeryが最初に報告[12)]した後に術式が改良され，神経変性疾患患者に対して喉頭閉鎖術を行った報告も散見される[10)13)~15)]．しかし，喉頭閉鎖術前と術後長期経過について複数例を検討した報告はない．今回われわれは，誤嚥性肺炎を反復し，筋萎縮性側索硬化症（amyotrophic lateral sclerosis; ALS）/ 神経難病における誤嚥防止術の適応[5)]を満たし，栄養状態および全身状態悪化のために侵襲の少ない術式が適応と判断した進行性の神経変性疾患患者３例に対して，同意を得て全身麻酔下で喉頭閉鎖術を行った．そして術後２年以上の長期経過を観察し得たので，経過を報告し喉頭閉鎖術の有効性と問題点を検討した．なお，本報告では，喉頭閉鎖術及び永久気管孔造設術を喉頭閉鎖術と称した．

症　例

症例１：42歳男性（Table 1）
診断：Machado-Joseph病（MJD）．
家族歴：母，伯母，叔父，母方の従兄弟２人がMJD．
既往歴：特記事項なし．

現病歴：20歳頃より歩行障害，23歳頃から顔面に不随意運動が出現し，27歳時に遺伝学的検査でMJDと診断された（*MJD1* CAGリピート77）．その後，車椅子使用となり嚥下障害が出現した．徐々に経口摂取が困難になり，体重が減少し褥瘡を形成したため，胃瘻造設術が行われた．経管栄養と経口摂取を併用したが，誤嚥性肺炎を繰り返し（Fig. 1A, B），重症化した．また，１時間以上の座位保持ができず，発声も不良になった．本人が経口摂取の再開を強く希求し，誤嚥防止術を望んだので，体重が減少し栄養状態の悪化があったため，喉頭閉鎖術を行った．術後１週間で創部の異常はなかったが，気管カニューレ装用により頸部ジストニアが強まり，気管粘膜損傷の恐れがあったので気管カニューレを抜去した

*Corresponding author: 東京都立北療育医療センター内科・神経内科〔〒114-0033　東京都北区十条台1-2-3〕
1) 東京都立北療育医療センター神経内科
2) 東京都立北療育医療センター耳鼻咽喉科
3) 東京女子医科大学八千代医療センター耳鼻咽喉科・小児耳鼻咽喉科
（Received July 11, 2019; Accepted December 14, 2019; Published online in J-STAGE on February 26, 2020）
doi: 10.5692/clinicalneurol.cn-001344

Table 1　Clinical profile of three patients.

Patient	1	2	3
Diagnosis	MJD	DRPLA	PMD
Age (years)	42	47	55
Sex	male	female	male
Age at onset (years)	20	8	0
Age at ADL decline to current ADL status (years), current ADL	30, wheelchair	28, bedridden	40, bedridden
Age at onset of enteral feeding (years), current method of enteral feeding	39, gastrostomy	26, nasogastric tube	41, gastrostomy
Age at laryngeal closure procedure (years)	40	38	49
History of tracheostomy, age at tracheostomy (years)	none	yes, 27	none
Weight at 3 years before surgery (kg)	50	41	47
Weight at laryngeal closure procedure (kg)	42	40	39
Weight at 2 years after surgery (kg)	49	41	40
Resumption of oral intake	Yes	No	No

MJD, Machado-Joseph disease; DRPLA, dentato-rubro-pallidoluysian atrophy; PMD, Perizaeus-Merzbach disease; ADL, activities of daily living

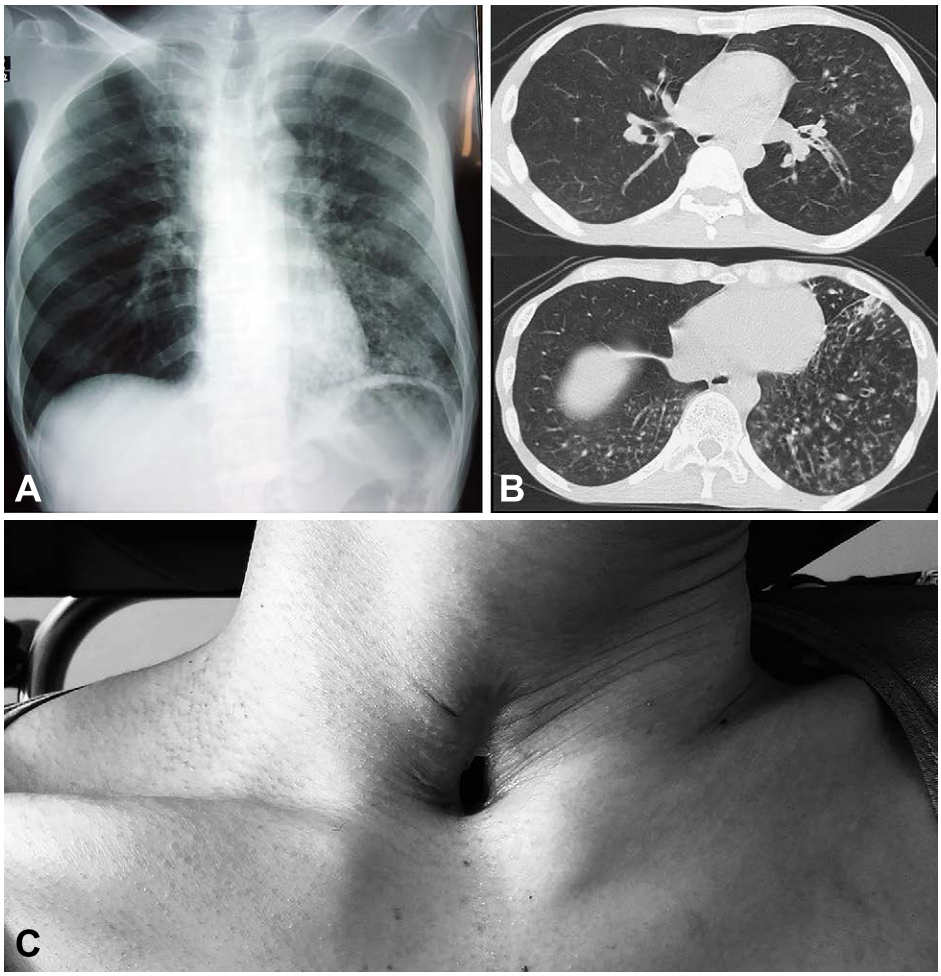

Fig. 1　Preoperative imaging findings of the chest and postoperative view of tracheostomy in patient 1.
A. Supine anteroposterior chest x-ray shows bilateral infiltration with left lower prominence. B. Transverse CT image (upper panel) confirms air bubble and fluid accumulation in thickened bronchi. Partial bronchiectasis is evident in left lingular segment (lower panel). C. Image shows tube-free tracheostomy.

（Fig. 1C）．カニューレ挿入中は加湿フィルター装着が可能であったが，カニューレ抜去後よりフィルターを使用できなくなったために気管粘膜が乾燥し，喀痰や気道分泌液の吸引回数が増え，出血性気管・気管支炎を呈した．そのため頻回の内視鏡下での喀痰吸引処置と排痰補助装置（カフアシスト®）を用いた喀痰排出を行った．術後2ヶ月で自宅退院した後も，2週間に1回程度の耳鼻科外来における内視鏡下での気道分泌物の除去が，術後1年まで必要であった．なお，術後2週目に行った嚥下透視検査で誤嚥は完全に防止され，嚥下が可能であったので，経口摂取を再開した．ペースト食より開始し，術後6ヶ月頃から1日2食の軟飯食の摂取が可能になった．体重が増加し，手術後9ヶ月後には，日中のほとんどの時間を車椅子に座って過ごせた．術後2年を経過し，経管栄養と1日2〜3食の経口摂取を行い，夜間の痰吸引はほとんど必要なく，誤嚥性肺炎の発症はない．

症例2：47歳女性（Table 1）．

診断：歯状核赤核淡蒼球ルイ体萎縮症（dentato-ruburo-pallido-luysian atrophy; DRPLA）．

家族歴：父と弟がDRPLA，それぞれ72歳，23歳で死亡．

既往歴：特記事項なし．

現病歴：8歳から知的障害があり，13歳でけいれん発作，18歳で失調性歩行が出現，19歳時にてんかん重積状態となり，20歳時に遺伝学的検査でDRPLAと診断された（*ATN1* CAGリピート数69）．その後，嚥下障害のため経鼻胃管を用いたが，誤嚥性肺炎を繰り返し，気管切開術を受けた．その後も誤嚥性肺炎を繰り返し（Fig. 2A, B），体重も減少した．さらに，気管内腔に肉芽が増生した．37歳時には，座位保持困難で，発語はなく，快不快の表情変化がわずかにあるのみの状態に至った．肺炎が完治しないため，栄養状態悪化があり，喉頭閉鎖術を行った．術後2週間で，気管カニューレフリーとなり（Fig. 2C），誤嚥性肺炎の発症はなく，痰吸引の回数も減少し，体重が増加した．なお，本症例は，刺激への反応も乏しく，経口摂取中止から長期経過していたので経口摂取を再開しなかった．

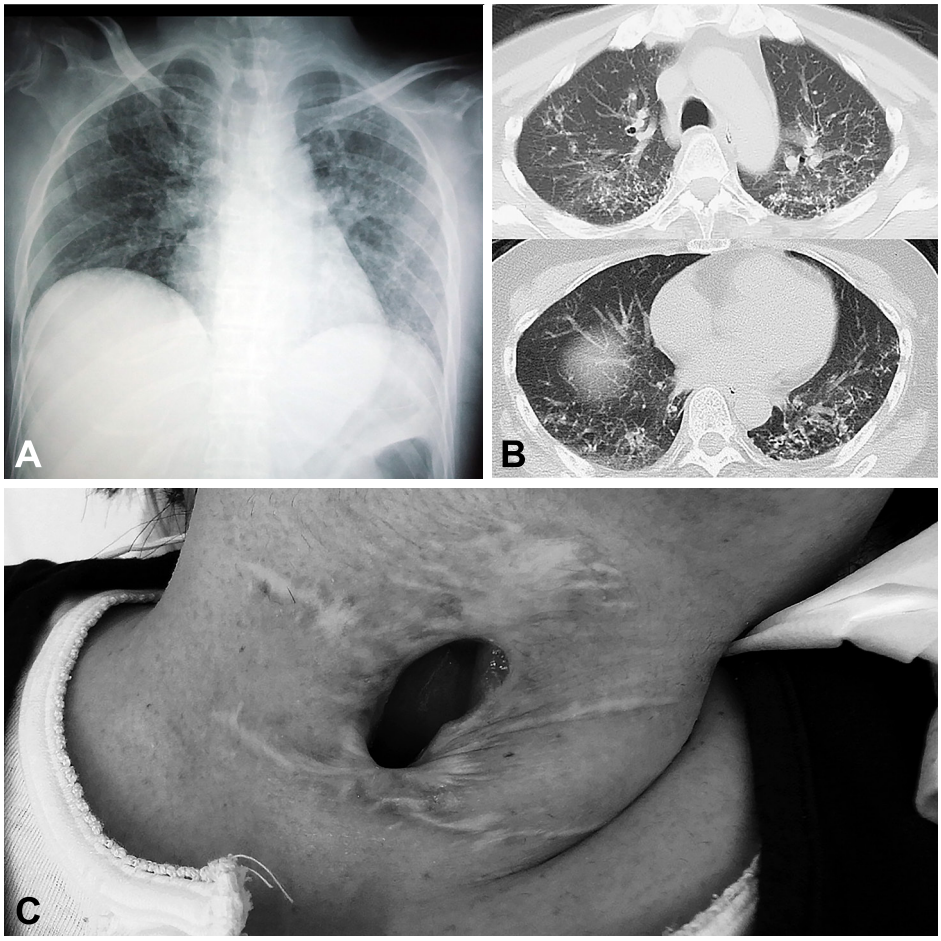

Fig. 2　Preoperative imaging findings of the chest and postoperative view of tracheostomy in patient 2.
A. Supine anteroposterior chest x-ray shows bilateral infiltration of lower lobe. B. Transverse CT image confirms centrilobular nodules accompanied by consolidations in posterior segments of upper and lower lobes, bronchial wall thickening and partial bronchiectasis. C. Image shows tube-free tracheostomy. The patient has a relatively large opening resulting from prior tracheotomy.

症例3：55歳男性（Table 1）

疾患名：Pelizaeus-Merzbach病（PMD）.

家族歴・既往歴：特記事項なし.

現病歴：在胎9か月，2,000 gで出生し，発達遅延があった．30歳時に精神症状と運動障害，尿閉が出現した．頭部MRIで大脳白質の変性があり，遺伝学的検査でPMDと診断された．症状は進行し，座位保持困難となり嚥下障害も出現し，胃瘻造設した．その後誤嚥性肺炎を繰り返し（Fig. 3A, B），体重が減少した．呼び掛け方向を追視し，発声はできたが発語はなく，喀痰で窒息に至るほどであった．さらに中心静脈カテーテル感染を生じたが，感染改善後早期に，喉頭閉鎖術を行った．術後2週間でカニューレフリーとなり，誤嚥性肺炎の発症はなく，痰吸引の必要回数も減少した．なお，術後1年以上経過して栄養状態が改善，体重も増加し皮下脂肪と気管周囲の筋群，特に胸鎖乳突筋の厚みが増し，左右胸鎖乳突筋に挟まれるように気管孔が狭窄し気管カニューレの再挿入が必要になった．（Fig. 3C）．術後，半固形物を数口摂取できたが，尿路感染に伴う全身状態悪化，原疾患による認知機能と嚥下機能低下が進行し，経口摂取を断念した．

考　察

誤嚥性肺炎を繰り返した進行性神経変性疾患3例に喉頭閉鎖術を実施した．3例とも誤嚥性肺炎が完治せず，体重が減少し，栄養状態不良で手術を行ったが，創部感染や縫合不全等の術後合併症もなく，誤嚥性肺炎の発症が防止された．術後，栄養状態改善と共に体重が増加し，長期的に，痰の吸引回数が減少した．ただし，症例1では，術後，急激に気管粘膜が乾燥して出血性気管支炎に陥り，術後1年間気道管理に難渋した．一般的に，喉頭閉鎖術後は，直接気管孔を介して呼吸を行うため下気道が乾燥し，さらに，唾液の気管への垂れ込みがなくなるため，痰が粘調になることがある[10]．症例1は，本人の希望で経口摂取を継続したため手術まで誤嚥が継続し，下気道が湿潤していた．そのため，唾液の気管への

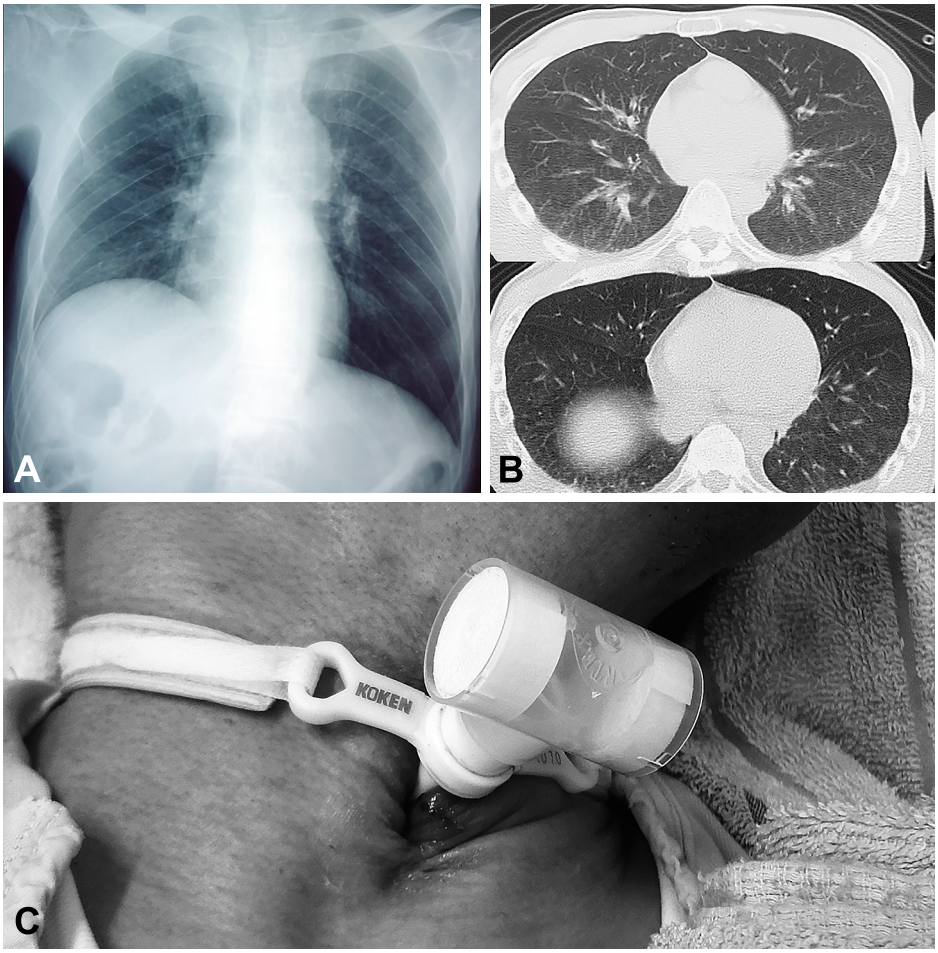

Fig. 3　Preoperative imaging findings of the chest and postoperative view of tracheostomy in patient 3.
A. Supine anteroposterior chest x-ray shows elevation of right diaphragm. B. Transverse CT image shows consolidation in posterior segment of right lower lobe with centrilobular nodules and bronchial wall thickening. C. Tracheal cannulation was required due to narrowed stoma.

流入が完全に防止された術後に下気道が乾燥したと考えられた．一方，他の2例は術前に経口摂取を中止していたので，手術前後の気道の乾燥状態の変動が少なかった可能性がある．また，症例3は術後1年以上経て気管孔が狭窄し，気管カニューレの再挿入が必要になった．以上より，喉頭閉鎖術後には，患者の状態を注意深く長期間にわたり観察する必要があると考えられた．

術後の経口摂取再開について藤島の分類[16]にあてはめると，症例1はGrade 3（経口不可．条件が整えば誤嚥が減り，摂食訓練可能）から術後Grade 5（経口と補助栄養．1ないし2食は経口摂取）に改善した．一方，症例2は術前術後ともGrade 1（経口不可．嚥下困難又は不能，嚥下訓練適応なし），症例3は術前Grade 1から術後Grade 3になったが，Grade 1に復した．以上の経過から考察すると，誤嚥防止術後に経口摂取再開を期待する場合，経口摂取が困難となった時点で，時機を逸することなく手術を決断すべきかもしれない．喉頭閉鎖術を含めた誤嚥防止術は，音声機能を犠牲にして下気道への誤嚥物の侵入を防ぐことで呼吸機能を守る方法であり，嚥下機能を改善させる手術ではない．しかし，神経変性疾患患者の中には，症例1のように，術後全身状態改善と共に経口摂取可能になり，それが生きる希望となり，QOLの向上につながることは意義深い．

各誤嚥防止術の比較をTable 2に示す．喉頭閉鎖術では，アプローチの都合上，気管孔が輪状軟骨内に形成されるため，第2気管軟骨以下に気管孔の位置が形成される通常の気管切開より高位に気管孔が形成される[17]．また，喉頭閉鎖術に伴い形成される永久気管孔は，輪状軟骨背面の板は残され壁構造を維持する．そのため気道の形状変化に対して気管孔の変形や狭窄を生じ難い．さらに，縦長に大きな気管孔の作製が可能で体位による気管孔の閉塞も生じにくい[18]ことから，術後，カニューレフリーの状態に移行し易い．カニューレフリーの場合，気管内肉芽形成や，気管食道瘻などのカニューレ留置に伴う合併症[19]が減少する．また，カニューレ留置が必要となっても，カニューレ先端と腕頭動脈との距離ができ，最も重篤な合併症である気管腕頭動脈瘻[20]の危険を回避できる[14)21]．なお，喉頭閉鎖術は，手術部位が喉頭全摘出術や喉頭気管分離術より浅層で侵襲が少なく，局所麻酔下でも施行可能である[9)~11)22]．さらに，気管切開が既に行われている場合にも実施可で[9]，喉頭が低位の症例，頸部に拘縮がある症例や肥満例でも手術可能である[10]．重症心身障害児者の検討では，喉頭閉鎖術の一術式である声門閉鎖術は，誤嚥性肺炎に対して喉頭気管分離術と同等の効果があり，同手術を行った群は喉頭気管分離術を行った群より入院期間が有意に短かった[23]．したがって，手術侵襲や合併症予防の観点から，喉頭閉鎖術は他の誤嚥防止術より有用と考えられた．なお，各誤嚥防止術式には特徴があるため，原疾患や患者の経過を踏まえて術式を選択する必要がある．ALSでは，喉頭摘出術を受けた患者では，気管食道吻合術や気管切開術を受けた患者よりも食道入口部のクリアランスが改善された[24]．また，気管食道吻合術と喉頭気管分離術では声帯を温存するので，理論上は再建術で発声機能を再獲得することが可能である[25)26]．

神経疾患患者では，呼吸管理のために気管切開術を行っても，嚥下障害のために誤嚥性肺炎を併発することが多いため，誤嚥防止術を一期的に行うべきか否かが問題となる．嚥下障害と発声障害のある患者では，誤嚥防止術により経口摂取再開や痰吸引回数の減少を期待でき，一期的な喉頭閉鎖術も選択しうる[27]．本報告では，症例1と3の2例が一期的に喉頭閉鎖術を行った．多系統萎縮症患者の報告では，気管切開術のみで経過した群と気管切開後または一期的に喉頭閉鎖術を行った群に術後の生存期間に差はなかったが，喉頭閉鎖術群では全例経口摂取を再開できた[28]．

少数例の検討ではあるが，手術時期に留意し術後も長期間にわたって，下気道粘膜や気管孔の管理，栄養状態についてケアや観察を行えば，喉頭閉鎖術は誤嚥性肺炎を繰り返す神経変性疾患患者のQOLの向上につながり有効な選択肢である．

Table 2　Comparison of procedures for intractable aspiration.

	Laryngectomy	Tracheoesophageal diversion	Laryngotracheal separation	Laryngeal closure*
Operative procedure				
Anesthesia	General	General	General	General or local
Invasiveness	Invasive	Invasive	Invasive	Minimally invasive
Level of closure	**	Trachea	Trachea	Larynx
Level of tracheostomy	Trachea	Trachea	Trachea	Cricoid cartilage
Postoperative status				
Pharyngeal clearance	Improved	N/A	N/A	N/A
Tube-free tracheostomy	No	No	No	Yes
Risk of tracheal tube-related complications***	High	High	High	Low
Reconstitution	No	Yes	Yes	No

*All patients in the present report underwent this procedure. **This procedure does not require airway closure. ***Tracheo-innominate artery fistula, tracheal granulation and tracheoesophageal fistula. N/A, data not available.

本研究を行うにあたり，2017年10月30日当院の研究倫理審査委員会の承認を得た（第0132号）．

※著者全員に本論文に関連し，開示すべきCOI状態にある企業，組織，団体はいずれも有りません．

文　献

1）日本神経治療学会治療指針作成委員会．標準的神経治療　神経疾患に伴う嚥下障害．神経治療 2014;31:436-470.
2）鮫島靖浩，熊井良彦，湯本英二．誤嚥性肺炎患者における胃食道逆流の関与．口腔・咽頭科 2004;16:237-241.
3）日本呼吸器学会成人肺炎診療ガイドライン2017作成委員会編．成人肺炎診療ガイドライン2017．日本呼吸器学会；2017.
4）日本神経治療学会治療指針作成委員会．標準的神経治療：重症神経難病の呼吸ケア・呼吸管理とリハビリテーション．神経治療 2013;30:191-212.
5）箕田修治．筋萎縮性側索硬化症の嚥下障害に対する誤嚥防止術の適応基準．医療 2006;60:620-624.
6）Kawamoto A, Katori Y, Honkura Y, et al. Central-part laryngectomy is a useful and less invasive surgical procedure for resolution of intractable aspiration. Eur Arch Otorhinolaryngol 2014;271:1149-1155.
7）Lindeman RC. Diverting the paralyzed larynx: a reversible procedure for intractable aspiration. Laryngoscope 1975;85:157-180.
8）Baron BC, Dedo HH. Separation of the larynx and trachea for intractable aspiration. Laryngoscope 1980;90:1927-1932.
9）鮫島靖浩，本田達也，讃岐徹治ら．［第30回日本嚥下医学会］低侵襲で確実な声門上喉頭閉鎖術の検討（会）．耳鼻と臨床 2007;53:S141-S146.
10）鹿野真人，桑畑直史，高取　隆ら．長期臥床症例に対する輪状軟骨鉗除を併用する声門閉鎖術．喉頭 2008;20:5-12.
11）内田真哉，足立直子，西村泰彦ら．声門下喉頭閉鎖術による誤嚥治療．耳鼻咽喉科臨床 2008;101:121-126.
12）Montgomery WW. Surgery to prevent aspiration. Arch Otolaryngol 1975;101:679-682.
13）横山智一，佐々木拓雄，弓削　忠ら．誤嚥防止目的で局所麻酔下に声門閉鎖術を行い軽快したパーキンソン病の1例．耳鼻と臨床 2004;50:499-504.
14）Tateda M, Yokoyama T, Mizukawa A, et al. Introduction of new laryngeal closure methods for patients with intractable aspiration. Jpn Clin Med 2011;2:53-55.
15）伊藤裕之，加藤孝邦，長友秀樹ら．当科における最近10年間の誤嚥防止術の統計ならびに誤嚥防止術の文献的考察．日本気管食道科学会会報 2011;62:315-321.
16）藤島一郎．脳卒中の摂食 嚥下障害の有無の判定とグレード評価．脳卒中の摂食 嚥下障害 1993.
17）鹿野真人，佐藤廣仁，野本幸男ら．気管カニューレフリーを目的とした輪状軟骨鉗除を併用する声門閉鎖術．喉頭 2017;29:65-72.
18）宇野敦彦，長井美樹，山本佳史ら．当科での誤嚥防止手術症例―その適応と術後状態の検討―．喉頭 2017;29:8-13.
19）Paraschiv M. Tracheoesophageal fistula—a complication of prolonged tracheal intubation. J Med Life 2014;7:516-521.
20）Takano K, Kurose M, Mitsuzawa H, et al. Clinical outcomes of tracheoesophageal diversion and laryngotracheal separation for aspiration in patients with severe motor and intellectual disability. Acta Otolaryngol 2015;135:1304-1310.
21）Ise K, Kano M, Yamashita M, et al. Surgical closure of the larynx for intractable aspiration pneumonia: cannula-free care and minimizing the risk of developing trachea-innominate artery fistula. Pediatr Surg Int 2015;31:987-990.
22）鮫島靖浩，村上大造，東家　完ら．誤嚥防止術の術式による比較　手術侵襲，合併症，術後経口摂取等に関する検討．嚥下医学 2012;1:134-146.
23）大島早希子，落合幸勝，有賀賢典ら．重症心身障害児（者）の誤嚥に対する声門閉鎖術の安全性と効果の検討―喉頭気管分離術との比較から―．脳と発達 2016;48:20-24.
24）市原典子，後藤理恵子，市原新一郎ら．筋萎縮性側索硬化症における嚥下障害の外科治療．医療 2005;59:120-125.
25）Lindeman RC, Yarington Jr CT, Sutton D. Clinical experience with the tracheoesophageal anastomosis for intractable aspiration. Ann Otol Rhinol Laryngol 1976;85:609-612.
26）Young O, Cunningham C, Russell JD. Reversal of laryngotracheal separation in paediatric patients. Int J Pediatr Otorhinolaryngol 2010;74:1251-1253.
27）木村百合香，大野慶子，岸本誠司ら．神経変性疾患における上気道狭窄への対応：一期的な誤嚥防止術の適応はあるか？．日本気管食道科学会会報 2017;68:101-103.
28）Ueha R, Nito T, Sakamoto T, et al. Post-operative swallowing in multiple system atrophy. Eur J Neurol 2016;23:393-400.

Abstract

Effect of laryngeal closure on recurrent aspiration pneumonia in patients with neurodegenerative disease

Miho Osako, M.D., Ph.D.[1)], Hideto Saigusa, M.D., Ph.D.[2)3)], Chisen Takeuchi, M.D., Ph.D.[1)], Mitsuko Minatogawa, M.D.[1)] and Yoko Mochizuki, M.D., Ph.D.[1)]

[1)]Department of Neurology, Tokyo Metropolitan Kita Medical and Rehabilitation Center for the Disabled
[2)]Department of Otolaryngology, Tokyo Metropolitan Kita Medical and Rehabilitation Center for the Disabled
[3)]Department of Otorhinolaryngology and Pediatric Otorhinolaryngology, Tokyo Women's Medical University Yachiyo Medical Center

Three patients with neurodegenerative diseases who had developed repeated aspiration pneumonia underwent laryngeal closure, a surgical procedure at the larynx to prevent aspiration. None of these patients have developed aspiration pneumonia since the procedure. One patient needed endoscopic suction and cough assist machine to clear thick sputum, because tracheostomy bypassed the upper airway and so prevented moisturization of inhaled air. While two patients achieved freedom from tracheal cannulation, one needed continued cannulation because of narrowing of the stoma due to improvements in the nutritional condition. One patient was able to resume oral intake. Although the right timing to perform the procedure and optimal care along with long-term observation are important, laryngeal closure is an effective option for patients with neurodegenerative diseases to prevent recurrent aspiration pneumonia.

(Rinsho Shinkeigaku (Clin Neurol) 2020;60:193-199)

Key words: laryngeal closure, surgery to prevent aspiration, aspiration pneumonia, neurodegenerative disease