

症例報告

バルプロ酸単剤使用にて高アンモニア血症性脳症を来した1例

山田 英忠¹⁾ 宍戸 丈郎²⁾ 向井 智哉¹⁾
 荒木 睦子¹⁾ 仲 博満¹⁾ 時信 弘^{1)*}

要旨：症例は79歳女性。2016年1月、2月に意識消失があり、6月下旬にけいれんを認めててんかんと診断された。バルプロ酸ナトリウム徐放剤800mg/日が開始され、3日後より食欲が低下し、6日後から傾眠となった。VPA 128.3 µg/ml, NH₃ 404 µmol/l と高値を認め、てんかん重積状態と全般性の脳浮腫を来した。持続的血液濾過透析、レボカルニチン投与を行ったが重篤な後遺症が残存した。バルプロ酸ナトリウムは全般てんかんに対して広く使用され、副作用として高アンモニア血症がある。多くは無症候性であるが、単剤でも脳症に至る例があり、高齢患者では適応を十分に判断した上で少量から開始するなど注意が必要である。

(臨床神経 2019;59:258-263)

Key words：バルプロ酸中毒, 高アンモニア血症, 薬剤性カルニチン欠乏症

緒言

バルプロ酸 (valproic acid; VPA) は全般発作に対する発作抑制薬として古くから使用されており、加えて、双極性障害、片頭痛に対する適応も認められているため、現在も多く使用されている¹⁾。重要な副作用に高アンモニア血症があり2~80%に認める^{2)~4)}。多くは無症候性であるが、山本らはVPA投与患者2,681例中90例(3.4%)に200 µg/dl以上の高アンモニア血症を認めたと報告している⁵⁾。それらの多くはその他の抗てんかん薬との併用例であるが、まれに単剤使用でも症候性の高アンモニア血症を来すことがあり⁶⁾、注意が必要である。

今回、高齢者における単剤使用で重篤な脳障害を来した1例を経験したため報告する。

症例

症例：79歳女性

主訴：意識障害

既往歴：高血圧、脂質異常症。

家族歴：次男てんかん(3歳時に発症、24歳時にバルプロ酸ナトリウム徐放剤(sodium valproate sustained release; VPA-R)中断後に発作再燃あり、以降VPA-R 800 mg/日内服で発作の再燃なし)。

生活歴：生育発達に異常なし、ADL自立。

現病歴：2016年1月と2月に意識消失して倒れているところを発見され、救急病院へ搬送された。いずれも搬送後に意識は回復した。かかりつけ医で失神の精査(ホルター心電図、心エコー図検査、心臓カテーテル検査)を行い、異常を認めなかった。6月下旬に夕食の片付けの際に声を発した後、夫に倒れ掛かり、目を見開いて強直しており紹介医へ救急搬送された。経過からてんかんと診断(てんかん分類は言及ないため不明)され、VPA-R 800 mg/日が開始された(脳波所見は不明)。内服開始3日後より食欲が低下し、6日後に朝からは一として会話がスムーズにできず、食事摂取もできないため紹介医に入院した(VPA-Rの最終内服は内服開始5日後の朝)。翌日も意識は改善せず、前日の採血結果でバルプロ酸血中濃度(以下VPA)128.3 µg/ml(基準値50~100 µg/ml)、血清アンモニア濃度(以下NH₃)404 µmol/l(基準値12~66 µmol/l)と高値であることが判明し、バルプロ酸の中止と肝不全用アミノ酸製剤注射液200 mlの点滴、ラクツコースでの浣腸を行ったが意識障害が増悪したため当院へ搬送された。

内服薬：バルプロ酸ナトリウム徐放剤800 mg(分2内服)、ロサルタンカリウム50 mg、ヒドロクロロチアジド12.5 mg、アムロジピン5 mg、アトルバスタチン10 mg、エルデカルシトール0.75 µg、リマプロストアルファデクス5 µg、アセトアミノフェン400 mg。

一般身体所見：身長152 cm、体重47.0 kg、BMI 20.3、BT

*Corresponding author: 県立広島病院脳神経内科 [〒734-8530 広島市南区宇品神田一丁目5番54号]

¹⁾ 県立広島病院脳神経内科

²⁾ 広島大学病院脳神経内科

(Received November 28, 2018; Accepted March 20, 2019; Published online in J-STAGE on April 26, 2019)

doi: 10.5692/clinicalneuroi.cn-001254

37.1°C, HR 64 bpm・整, BP 153/65 mmHg, RR 16~20/分であった。顔面, 眼球結膜に黄疸はなく, 呼吸音や心音, 腹部診察上も特記すべき異常所見は認めなかった。

神経学的所見: 意識は JCSII-30, GCS 7 E2V1M4 であった。瞳孔は両側 4 mm で, 対光反射は両側迅速であり, 頭位変換眼球反射は陽性であった。運動系では, 四肢で筋緊張が低下し, 膝立の保持は不能であった。不随意運動は認めなかった。上肢腱反射は左右差なく軽度亢進しており, 下肢腱反射は左右差なく軽度減弱していた。Babinski 反射は両側母趾で背屈を認めた。感覚系では疼痛刺激に対する反応は四肢で左右差を認めなかった。

血液検査所見: WBC, CRP の上昇はなく, 血小板数は $13.6 \times 10^4/\mu$ と軽度低下していた。AST, ALT, ALP, γ -GTP の上昇はなかったが, LDH は軽度上昇していた。TP は 6.2 g/dl であり, ALB は 3.9 g/dl と軽度低値であった。BUN, Cr の上昇はなく, Na, K は軽度低値であった。D ダイマーは 8.2 μ g/ml と高値であったが, PT, APTT は異常を認めなかった。NH₃ は 543 μ g/dl (基準値 12~66 μ g/dl) と高値であった。VPA 血中濃度は 36 μ g/ml と正常範囲内であった。また, 入院第 5 日目に追加した検査にて総カルニチン 41.6 μ mol/l (基準値 45~91 μ mol/l), アシルカルニチン 5.4 μ mol/l (基準値 6~23 μ mol/l) と低下を認め, 遊離カルニチンは 36.2 μ mol/l (基準値 36~74 μ mol/l) であった (結果は入院第 12 日目に判明)。

脳波: 入院第 5 日目 (プロポフォール 20 ml/hr, レベチラセタム 2,000 mg/日), 第 12, 36, 44 日目 (レベチラセタム

2,000 mg/日) に施行し, てんかん性放電は認めなかった。

頭部 CT (Fig. 1): 入院第 1 日目は明らかな異常を認めなかったが, 第 2 日目から第 7 日目にかけて脳溝の狭小化と皮髄境界の不明瞭化を認め, 全般性の脳浮腫所見と考えた。入院第 7 日目をピークに脳浮腫は改善した。

頭部 MRI (Fig. 2): 入院第 2 日目の拡散強調画像で両側大脳皮質に高信号域を認め, FLAIR 画像で皮質の浮腫性変化を認めた。入院第 40 日目には入院時と比較して全般性の脳萎縮を認めた。

経過: 入院後, 高アンモニア血症に対して, 肝不全用アミノ酸製剤注射液 500 ml/日を継続し, バルプロ酸に代わる抗てんかん薬としてレベチラセタムを開始し, 以降継続した。入院第 2 日目にてんかん重積状態となり, 入院第 11 日目までプロポフォールによる鎮静を行った。入院時の時点で VPA 血中濃度は正常範囲内であったが, 高アンモニア血症と VPA の異常代謝物の蓄積が病態悪化に関与していると判断し, 持続的血液濾過透析 (continuous hemodiafiltration; CHDF) を 24 時間施行した。NH₃ は入院第 2 日目に 603 μ g/dl まで上昇し, CHDF 施行後に 200 μ g/dl 程度まで低下したが高値が続いた。VPA による薬剤性カルニチン欠乏症が病態悪化に関与している可能性を考え, 入院第 5 日目から第 38 日目までレボカルニチン 2,000 mg/日を投与した。カルニチン補充後より NH₃ は正常化した。重度の脳機能障害が残存し, 気管切開術, 胃瘻造設術を行い療養病院へ転院した。

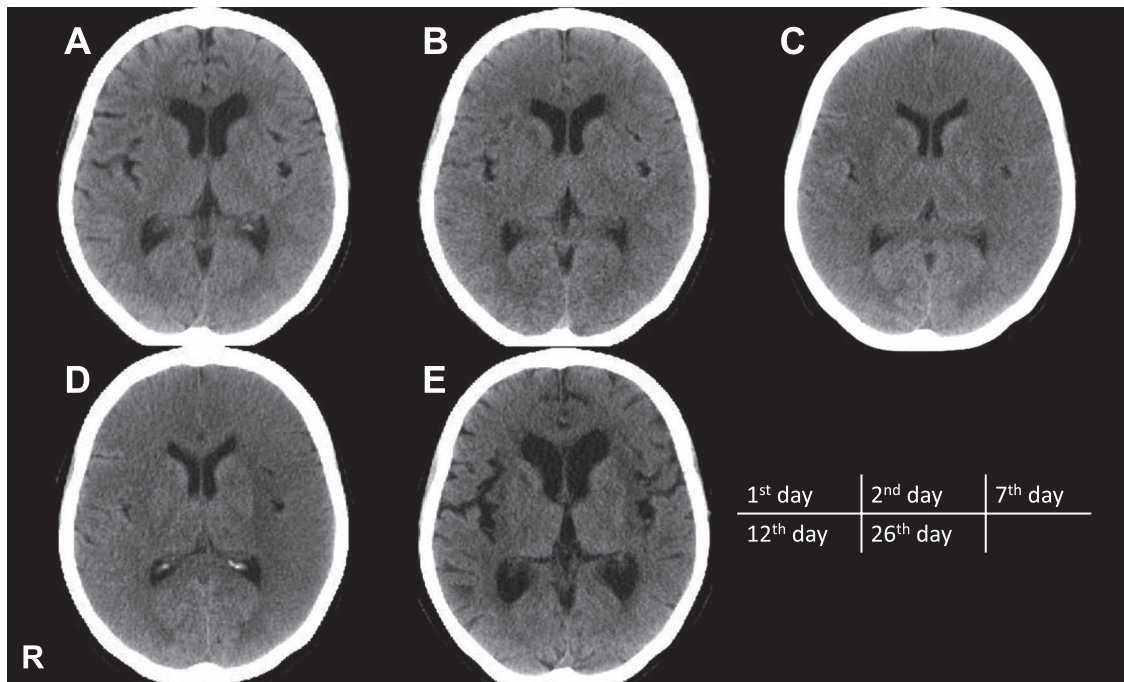


Fig. 1 Brain CT on 1 to 26 days after admission.

(A) CT on the first day after admission shows no remarkable change. (B)–(D) CT on 2 to 12 days after admission shows diffuse cerebral edema. (E) CT on 26 days after admission shows diffuse cerebral atrophy.

考 察

本例は筋肉量の少ない高齢女性への VPA 投与により、VPA 中毒を来し、薬剤性カルニチン欠乏症により重症化した VPA-induced hyperammonemic encephalopathy (以下 VHE) であったと考えられた。

VHE は高アンモニア血症や VPA の代謝産物により、脳浮腫を来す疾患である⁷⁾。詳しい疫学調査がなく実態は不明だが、VPA 投与患者の 3.4% に 200 µg/dl 以上の高アンモニア血症を認めたと報告されており⁵⁾、その一部が脳症に至ると考

えられる。

VHE の発症メカニズムは不明な点が多いが、VPA による薬剤性カルニチン欠乏症が関与しているとする報告が多い⁸⁾⁹⁾ (Fig. 3)。カルニチンは脂肪酸のミトコンドリア内への取り込みに重要であり、脂肪酸のβ酸化において重要な役割を担っている。カルニチン低下によるミトコンドリアでのアセチル CoA 濃度低下は、尿素サイクルにおける律速酵素である CPS-I (carbamoylphosphate synthetase-I) の活性化に重要な N-アセチルグルタミン酸 (N-acetylglutamate; NAG) の合成低下を来し、CPS-I 活性低下により尿素サイクルの作用低下を

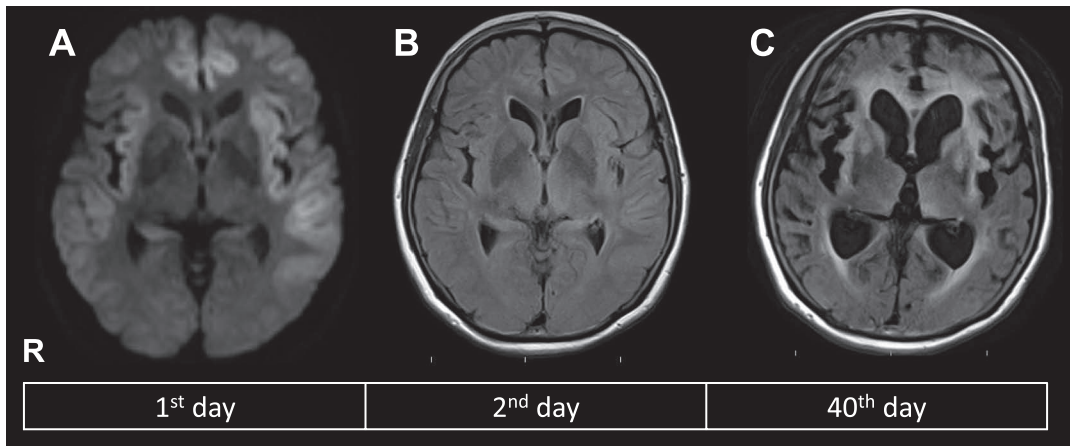


Fig. 2 Brain MRI on 1 to 40 days after admission.

(A) Diffusion weighted imaging (TR = 6,000.0, TE = 73.0) on the first day after admission shows high intensity areas in the bilateral fronto-temporal cortical region. (B) FLAIR imaging (TR = 11,000.0, TE = 94.0) shows cerebral edema. (C) FLAIR imaging (TR = 11,000.0, TE = 94.0) on 40 days after admission shows diffuse cerebral atrophy, and high intensity areas in the white matter region and basal ganglia.

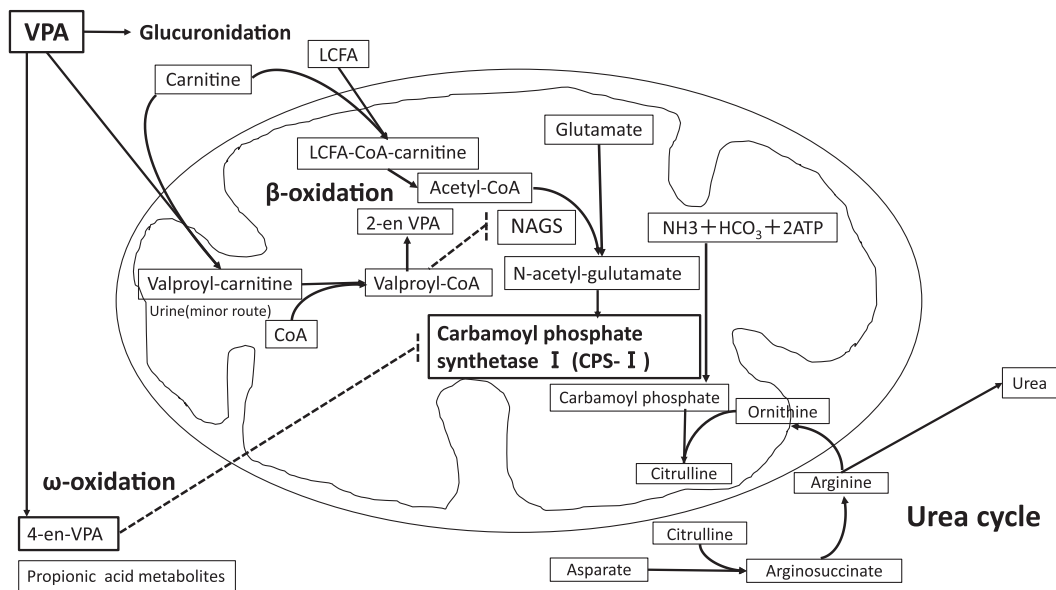


Fig. 3 Metabolic pathways of valproic acid.

VPA: Valproic acid, LCFA: light-chain fatty acid, NAGS: N-acetylglutamate synthetase.

来す。血中のアンモニアは尿素サイクルを経て、尿素として尿中に排泄されるためアンモニア代謝の減少により高アンモニア血症を来すと考えられる⁸⁾¹⁰⁾。VPAによるカルニチン濃度低下の機序として、バルプロイルカルニチンとしての尿への排泄や腎尿細管でのカルニチンやアシルカルニチン再吸収低下、バルプロイルカルニチンによるカルニチントランスポーターの阻害、ATP産生低下とATP依存性カルニチントランスポーター機能低下による脂肪酸代謝の減少などが考えられている⁸⁾。

加えて、VPAの小胞体における ω 酸化による代謝産物である4-enVPAとプロピオン酸代謝物はCPS-Iを阻害するとされ¹¹⁾、また、VPAの中間代謝物であるバルプロイルCoAはNAGS (N-acetylglutamate synthetase)を阻害し、N-アセチルグルタミン酸合成低下を介してCPS-I活性低下の原因になると考えられている⁸⁾。その他、VPAのミトコンドリアでの β 酸化による代謝物質である2-en-VPAも脳浮腫に関与している¹¹⁾。

VHEのリスクとしては、VPA投与量、肝酵素誘導作用のある抗てんかん薬併用(フェノバルビタール、フェニトイン、カルバマゼピン)やトピラマートの併用³⁾⁵⁾、抗精神病薬併用¹²⁾が報告されている。本例は高齢女性でありカルニチンの多くが分布する筋肉量が少なく、食思不振や薬剤性によるカルニチン欠乏が生じやすかったため、高アンモニア血症が重症化した可能性が考えられる。治療はバルプロ酸の中止に加え、二次性カルニチン欠乏症に対するカルニチン補充が有効であるとする報告が多く⁹⁾¹³⁾、重症例には血液透析療法も考慮される¹⁴⁾。本例では入院第7日目まで肝不全用分岐鎖アミノ酸

製剤を投与したが、尿素サイクルが障害される本病態を考えると、タンパク質負荷によってアンモニア産生を増強した可能性がある。また、入院後の全身けいれんも高アンモニア血症の増悪因子であった可能性がある¹⁵⁾。

本例で特徴的な点は単剤でかつ添付文書記載投与量でVHEを発症した点である。渉猟し得た範囲での単剤使用におけるVHE症例を表に示した(Table 1)。年齢は14歳~61歳でVPA投与量は500~1,500 mg/日程度だった。VPA投与から発症までの期間は7日~10カ月で、数カ月間の内服後でも発症の可能性がある。NH₃は62.1~411 μ mol/l (1例は289 μ g/dl⁶⁾)であり、本例は既報と比較してもNH₃が高値であった。症状は倦怠感、意識変容、昏睡などであり、治療は中止のみで改善した例が3例あり、血液透析を必要とした例は2例であった。ラクツロースが使用された例が2例ある一方、レボカルニチン使用は1例にとどまっていた^{6)16)~22)}。その他、MehndirattaらによるVHEの報告では12例中4例²³⁾、Rathらによる報告では5例中3例²⁴⁾がVPA単剤使用例であった。

なお、本例はカルニチン補充後よりNH₃が正常化した。血液検査結果からはカルニチン欠乏症の診断基準は満たさないものの、臨床診断としてカルニチン補充療法が必要な急性脳症であったと考えられる。2018年2月よりVPA投与中の患者においてカルニチン欠乏症の診断補助もしくは経過観察のために血中カルニチン2分画検査が保険診療として測定可能となっており、本症を疑った際には有用と考えられる²⁵⁾。

Table 1 Reported cases of valproic acid-induced hyperammonemic encephalopathy in adult patients treated with valproic acid (VPA) monotherapy.

Age/Sex	VPA dose (mg)	Dosing period for VPA	NH ₃ serum concentration	Symptoms	Treatment	Reference
56yo F	800	10 months	289 μ g/dl	nausea, generalized convulsive seizure and consciousness disturbance	VPA stopped, lactulose and branched-chain amino acids	Nakazato Y, et al. ⁶⁾
14yo F	1,000	restarted VPA at 3 weeks ago	184 μ mol/l	dizziness and general malaise	hemodialysis	Tsai MF, et al. ¹⁶⁾
17yo M	1,500	5 months		aggressive behaviour towards self and others	reduction in VPA dose	Mangewala V, et al. ¹⁷⁾
19yo M			70 μ mol/l	change in mental status	VPA stopped	Velioglu SK, et al. ¹⁸⁾
35yo F	500	6 months	200 μ mol/l	coma (post operation of meningioma)	hemodialysis	Kumar, et al. ¹⁹⁾
47yo M			411 μ mol/l	coma		Hantson P, et al. ²⁰⁾
60yo M	500	10 days	62.1 μ mol/l	disorientation, slowness in speech, somnolence, and hemifacial myoclonus	lactulose, L-carnitine, metronidazol, complex B vitamins and levetiracetam	Sousa, et al. ²¹⁾
61yo M	1,200	3 days before and 4 days after operation	181.6 μ mol/l	coma	lactulose, vitamin B, and L-arginine, clysis with vinegar	Guo X, et al. ²²⁾

結 語

高齢女性でのVPA単剤、添付文書記載投与量使用例において高アンモニア血症性脳症を来した症例を経験した。本症はVPAによる薬剤性カルニチン欠乏症が関与している可能性があるため、本例のような筋肉量が少ない高齢女性へのVPA使用の際は、必要性を十分に検討した上で少量から投与するなど注意が必要である。

本報告の要旨は、第103回日本神経学会中国・四国地方会で発表し、会長推薦演題に選ばれた。

※著者全員に本論文に関連し、開示すべきCOI状態にある企業、組織、団体はいずれも有りません。

文 献

- Hayes J, Prah P, Nazareth I, et al. Prescribing trends in bipolar disorder: cohort study in the United Kingdom THIN primary care database 1995-2009. *PLoS One* 2011;6:e28725.
- Tseng YL, Huang CR, Lin CH, et al. Risk factors of hyperammonemia in patients with epilepsy under valproic acid therapy. *Medicine (Baltimore)* 2014;93:e66.
- Murphy JV, Marquardt K. Asymptomatic hyperammonemia in patients receiving valproic acid. *Arch Neurol* 1982;39:591-592.
- Yamamoto Y, Takahashi Y, Suzuki E, et al. Risk factors for hyperammonemia associated with valproic acid therapy in adult epilepsy patients. *Epilepsy Res* 2012;101:202-209.
- 山本吉章, 三島信行, 松田一巳ら. バルプロ酸服用中のでんかん患者における高アンモニア血症発症リスクに関する症例対象研究. *医療薬学* 2009;35:445-452.
- 中里良彦, 安藤さつき, 山元敏正ら. バルプロ酸の単剤服薬により高アンモニア脳症を来した Sjögren 症候群の 1 例. *臨床神経* 2004;44:682-685.
- Imam SF, Lodhi OUH, Zafar R, et al. Valproic-induced hyperammonemic encephalopathy in a known case of epilepsy. *Cureus* 2017;9:e1557.
- Aires CC, van Cruchten A, Ijlst L, et al. New insights on the mechanisms of valproate-induced hyperammonemia: inhibition of hepatic N-acetylglutamate synthase activity by valproyl-CoA. *J Hepatol* 2011;55:426-434.
- Brown LM, Cupples N, Moore TA. Levocarnitine for valproate-induced hyperammonemia in the psychiatric setting: A case series and literature review. *Ment Health Clin* 2018;8:148-154.
- Shih VE. Alternative-pathway therapy for hyperammonemia. *N Engl J Med* 2007;356:2321-2322.
- Blackford MG, Do ST, Enlow TC, et al. Valproic acid and topiramate induced hyperammonemic encephalopathy in a patient with normal serum carnitine. *J Pediatr Pharmacol Ther* 2013;18:128-136.
- Lewis C, Tesar GE, Dale R. Valproate-Induced Hyperammonemic encephalopathy in general hospital patients with one or more psychiatric disorders. *Psychosomatics* 2017;58:415-420.
- De Vivo DC, Bohan TP, Coulter DL, et al. L-carnitine supplementation in childhood epilepsy: current perspectives. *Epilepsia* 1998;39:1216-1225.
- Licari E, Calzavacca P, Warrillow SJ, et al. Life-threatening sodium valproate overdose: a comparison of two approaches to treatment. *Crit Care Med* 2009;37:3161-3164.
- Liu KT, Su CS. Postictal transient hyperammonemia. *Am J Emerg Med* 2008;26:388.
- Tsai MF, Chen CY. Valproate-induced hyperammonemic encephalopathy treated by hemodialysis. *Ren Fail* 2008;30:822-824.
- Mangewala V, Sarwar S, Rosenberger R, et al. Valproate-induced hyperammonemic encephalopathy: a Case Report. *Innov Clin Neurosci* 2013;10:12-13.
- Velioglu SK, Gazioglu S. Non-convulsive status epilepticus secondary to valproic acid-induced hyperammonemic encephalopathy. *Acta Neurol Scand* 2007;116:128-132.
- Kumar A, Suri A, Sharma BS. Severe valproate induced hyperammonemic encephalopathy successfully managed with peritoneal dialysis. *Indian J Crit Care Med* 2014;18:461-463.
- Hantson P, Grandin C, Duprez T, et al. Comparison of clinical, magnetic resonance and evoked potentials data in a case of valproic-acid-related hyperammonemic coma. *Eur Radiol* 2005; 15:59-64.
- Sousa C. Valproic acid-induced hyperammonemic encephalopathy—a potentially fatal adverse drug reaction. *Springerplus* 2013; 2:13.
- Guo X, Wei J, Gao L, et al. Hyperammonemic coma after craniotomy: Hepatic encephalopathy from upper gastrointestinal hemorrhage or valproate side effect?: case report and literature review. *Medicine (Baltimore)* 2017;96:e6588.
- Mehndiratta MM, Mehndiratta P, Phul P, et al. Valproate induced non hepatic hyperammonemic encephalopathy (VNHE)—a study from tertiary care referral university hospital, north India. *J Pak Med Assoc* 2008;58:627-631.
- Rath A, Naryanan TJ, Chowdhary GV, et al. Valproate-induced hyperammonemic encephalopathy with normal liver function. *Neurol India* 2005;53:226-228.
- カルニチン欠乏症の診断・治療指針 2018 [Internet]. 東京: 日本小児科学会; 2018 Nov. [cited 2019 Feb 9]. Available from: https://www.jpeds.or.jp/uploads/files/20181207_shishin.pdf.

Abstract**Valproic acid-induced hyperammonemic encephalopathy
in a patient receiving valproic acid monotherapy**

Hidetada Yamada, M.D.¹⁾, Takeo Shishido, M.D., Ph.D.²⁾, Tomoya Mukai, M.D., Ph.D.¹⁾,
Mutsuko Araki, M.D.¹⁾, Hiromitsu Naka, M.D., Ph.D.¹⁾ and Hiroshi Tokinobu, M.D.¹⁾

¹⁾Department of Neurology, Hiroshima Prefectural Hospital

²⁾Department of Neurology, Hiroshima University Hospital

A 79-year-old female was diagnosed with epilepsy because she experienced loss of consciousness twice in January and February and then had a seizure in June 2016. She was treated with 800 mg sodium valproate (sustained release). After 3 days, she experienced loss of appetite, and more than 3 days later, disturbance of consciousness. Serum valproic acid (VPA) concentration was 128.3 µg/ml and serum ammonia was 404 µmol/l. Cerebral edema and status epilepticus occurred. Severe neurological dysfunction remained, even after treatment with continuous hemodiafiltration and levocarnitine. VPA is widely used for the treatment of generalized epilepsy. VPA-induced hyperammonemic encephalopathy is a rare but serious adverse event of VPA. Thus, we must pay attention to serum ammonia levels when using VPA, even VPA monotherapy.

(Rinsho Shinkeigaku (Clin Neurol) 2019;59:258-263)

Key words: valproic acid-induced hyperammonemic encephalopathy, hyperammonemia, drug-induced carnitine deficiency
