

## 症例報告

## 特発性視神経周囲炎の1例—本邦症例の文献レビューと問題点

竹丸 誠<sup>1)</sup> 立山 佳祐<sup>1)2)</sup> 志賀 裕二<sup>1)</sup>  
 金谷 雄平<sup>1)3)</sup> 下江 豊<sup>1)</sup> 栗山 勝<sup>1)\*</sup>

要旨：症例は64歳の女性である。10年前に視力低下を発症しステロイドで治療した。今回視力低下，視野障害で入院。MRIで視神経鞘が造影され，tram-track，ドーナツ様所見を認め視神経周囲炎（optic perineuritis; OPN）と診断した。高用量メチルプレドニゾロン（methylprednisolone; mPSL）によるステロイドパルス療法で著効したが，退院10日後に再燃し再入院。同様の治療後，経口プレドニゾロンによる後療法を行い再発なく2年が経過している。本邦の既報告，特発性16例，2次性14例の文献レビューを行った。2次性の全身疾患は多彩であった。再発は43%で，転帰は30%が不良で，重度の視力低下した症例も認めた。免疫抑制剤の追加も含め，適時適切な治療の選択が極めて重要である。

（臨床神経 2017;57:716-722）

Key words：視神経周囲炎，特発性，再発再燃，転帰，ステロイド治療

## はじめに

視神経周囲炎（optic perineuritis; OPN）は視神経鞘に病変の主座を示す眼窩内炎症性疾患であり，視神経の脱髄病変を示す視神経炎とは異なる疾患である<sup>1)2)</sup>。ステロイドが著効を示す点では，共通点もあるが治療が遅れると転帰不良で重篤な視力低下をきたす。また再発再燃が多く，両者の鑑別が重要である。本症は非常にまれであるが，本邦でも症例が報告されている。しかし主に眼科領域からの報告であり，神経内科関連雑誌での紹介は少なく本症の実態はあまり認識されていない。経験した症例を紹介し，本邦既報告30症例のレビューを行い，診断及び治療上の臨床的問題点を含め報告する。

## 症 例

症例：64歳，女性

主訴：視力障害，頭痛

既往歴：54歳頃，視力低下があり，ステロイドで治療した。詳細は不明。高血圧，低ナトリウム血症。生活歴：喫煙，20本/日，5年間。飲酒なし。

現病歴：2015年6月初旬頃から右側頭部の拍動性頭痛が出現し，近医で鎮痛薬を処方してもらったが，徐々に右眼が霞み，視力が低下した。5日後に当院受診し入院した。現症：

発熱なし，眼球結膜の充血や側頭動脈の腫脹や圧痛は認めず。眼球運動は正常だが，右眼の眼球運動痛がある。視力は右0.3，左1.2。瞳孔異常なく，対光反射あり。眼底は眼科受診は行っていないが，眼底鏡で見るとかぎり，乳頭浮腫，乳頭萎縮，網膜の異常などは認めなかった。右眼の視野は下方から鼻側視野にまたがる欠損を示した（Fig. 1の視野計の図）。左眼は正常で，他の脳神経も正常である。四肢の運動，感覚障害なし。腱反射正常で運動失調なし。髄膜刺激徴候なし。自律神経障害も認めず。検査所見：血算正常。血沈の軽度亢進（40 mm/60分），CRP正常。血清Na（127 mEq/l）は軽度低下，甲状腺機能，耐糖能正常。梅毒反応陰性。抗核抗体をはじめ各種自己抗体は陰性あるいは正常。抗アクアポリン4抗体は陰性。IgG4（13 mg/dl）で増加は認めなかった。髄液蛋白（49 mg/dl）は軽度上昇していたが，細胞数（1/u）と糖（65 mg/dl）は正常であった。オリゴクローナルバンド陰性，ミエリンベースック蛋白正常で，IgG indexは0.55であった。画像：頭部MRIのT<sub>1</sub>強調像で右視神経の辺縁に造影効果を認めた（Fig. 2B）。また，T<sub>2</sub>強調像で同部位の浮腫を認め，軸位で“tram-track”様および冠状断で“doughnut”様の画像を認めた（Fig. 2C, D）。視神経自体の造影効果は認めなかった。眼窩内には他の病変はなく，脳内および脊髄内病変も認めなかった。

臨床経過：視神経周囲炎と診断し，メチルプレドニゾロン（methylprednisolone; mPSL）1g/日によるステロイドパルス

\*Corresponding author: 脳神経センター大田記念病院脳神経内科 [〒720-0825 広島県福山市沖野上町三丁目6-28]

<sup>1)</sup> 脳神経センター大田記念病院脳神経内科

<sup>2)</sup> 現：広島市民病院神経内科

<sup>3)</sup> 現：広島大学脳神経内科

（Received June 1, 2017; Accepted July 26, 2017; Published online in J-STAGE on October 26, 2017）

doi: 10.5692/clinicalneurolog.cn-001067

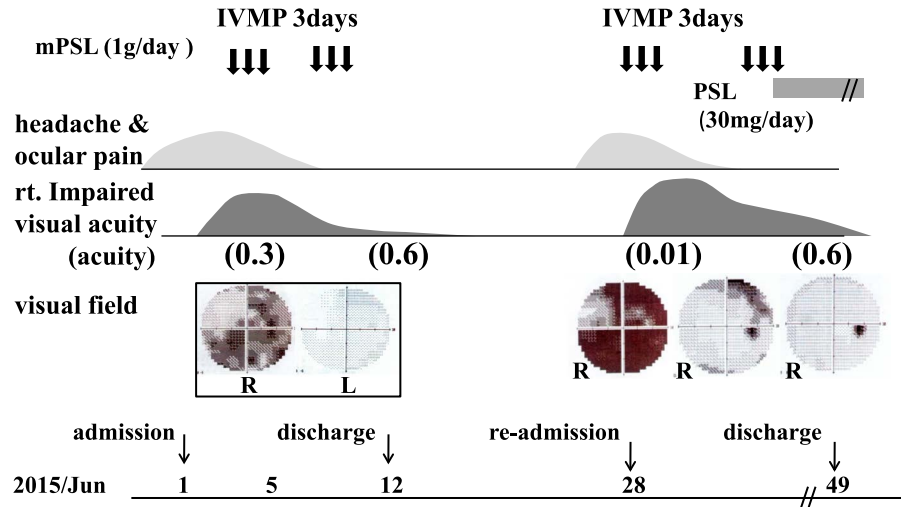


Fig. 1 Clinical course of the patient.

Optic perineuritis was diagnosed on the basis of her clinical manifestations and gadolinium-enhancement in the sheath of the optic nerve, called “tram-track” and “doughnut” signs on MRI, which improved on treatment with high-dose mPSL. However, clinical manifestations relapsed 10 days post-discharge; hence, she was re-admitted. She was re-administered high-dose mPSL and subsequent oral administration of PSL. She had no relapse or recurrence for the last 2 years. mPSL; methylprednisolone. PSL; prednisolone. IVMP; intravenous methylprednisolone, R; right, L; left.

療法を3日間2クール行い右視力は0.6に回復し、入院12日後に退院した。退院後10日目頃から再度、初回同様の右側頭部の頭痛が発症し、16日目から右視力低下が出現し、入院となった。再入院時：前回同様に右眼の眼球運動痛があり、視力は指数弁まで著明に低下し、周辺視野が著しい障害を示した。神経学的には右眼以外は、異常は認めなかった。血算正常、炎症反応は陰性で血清Naが130 mEq/lと低下していた。その他異常なし。髄液は蛋白と糖は正常で、細胞数(13/u)が軽度増加していた。画像：頭部MRIも前回同様に右視神経辺縁に強い造影効果を認め、視神経周囲炎の再燃と診断した(Fig. 2G, H)。再入院後経過：mPSL 1 g/日によるステロイドパルス療法3日間を前回同様に2クール行い、著効した。その後引き続きプレドニゾロン(prednisolone; PSL) 30 mgから後療法を行った(Fig. 1)。3週間後に退院し、外来治療を継続し4ヶ月でPSL 5 mgまで漸減し、その後2.5 mgで1年半継続し中止した。中止後6ヶ月経過しているが、再発は認めていない。

## 考 察

本症例は10年前に視力障害でステロイド治療をした既往がある。このときの詳細は不明であるが、本人の病歴聴取内容からすると、今回と同様のOPNだった可能性がある。今回は頭痛と視力低下が比較的急速に進行し、高用量mPSLにより著明に改善した。しかし、後療法を行なわなかったため、10日後に再燃し視力は指数弁にまで低下し、再入院した。同様に高用量mPSLによるステロイドパルス療法を行い急速に改善し、その後の経口PSLによる後療法で再発することなく

経過した。全身的炎症疾患は認めない特発性OPNの症例であり、診断はMRI軸位での轍状の“tram-track”サインおよび冠状断での“doughnut”様の画像が特徴的であった(Fig. 2)<sup>3,4)</sup>。撮像には脂肪抑制の造影T<sub>1</sub>強調像(Fig. 2G, H)が推奨されている<sup>2,3)</sup>。

本疾患は、まれな疾患であるが、2001年にPurvinらが2症例の報告とそれまでの計14例のレビューを行い、広く知られるようになった<sup>1)</sup>。しかし、神経内科領域では未だ認知度は低い。Purvinらの報告では、患者の年齢は24~60歳(平均41歳)、女性/男性は2.5/1で女性に多く、両眼が1例で13例は片眼で、眼痛を伴う症例が8例(57%)で、視力低下が認められるが半数の患者では20/20(1.0)以上である。しかし3症例は20/200以下まで著明に低下している。視野異常は全例で認められ、弓状暗点、中心性ないし傍中心性暗点などが多い。眼底乳頭浮腫を66%に認め、眼瞼下垂、眼球突出、眼球運動制限などの眼症状も8例で認められた。ステロイドが著効するが、再発頻度が高く、ステロイド投与中に27%に認められ、mPSL、眼窩内ステロイド注入、アザチオプリン(AZP)、放射線照射などが追加され治療されている。

MRI画像が特徴的であり、認識も次第に広がり症例報告が増加し、2016年にHickmanが2001年以後の症例のレビューを行なった<sup>2)</sup>。原因不明の特発性と全身の炎症性疾患に2次的に発症する2次性に分類しており、特発性症例20例、2次性16例を解析している。特発性は基本的には2001年以前の症例とは変わらず、眼痛が74%、乳頭浮腫は56%に認め、視野障害も変わらないが、視力低下の強い症例が多いと指摘している。以前には報告されなかった点として、強膜炎、上強膜炎、網膜壞死などの合併があること、神経鞘の生検で炎症

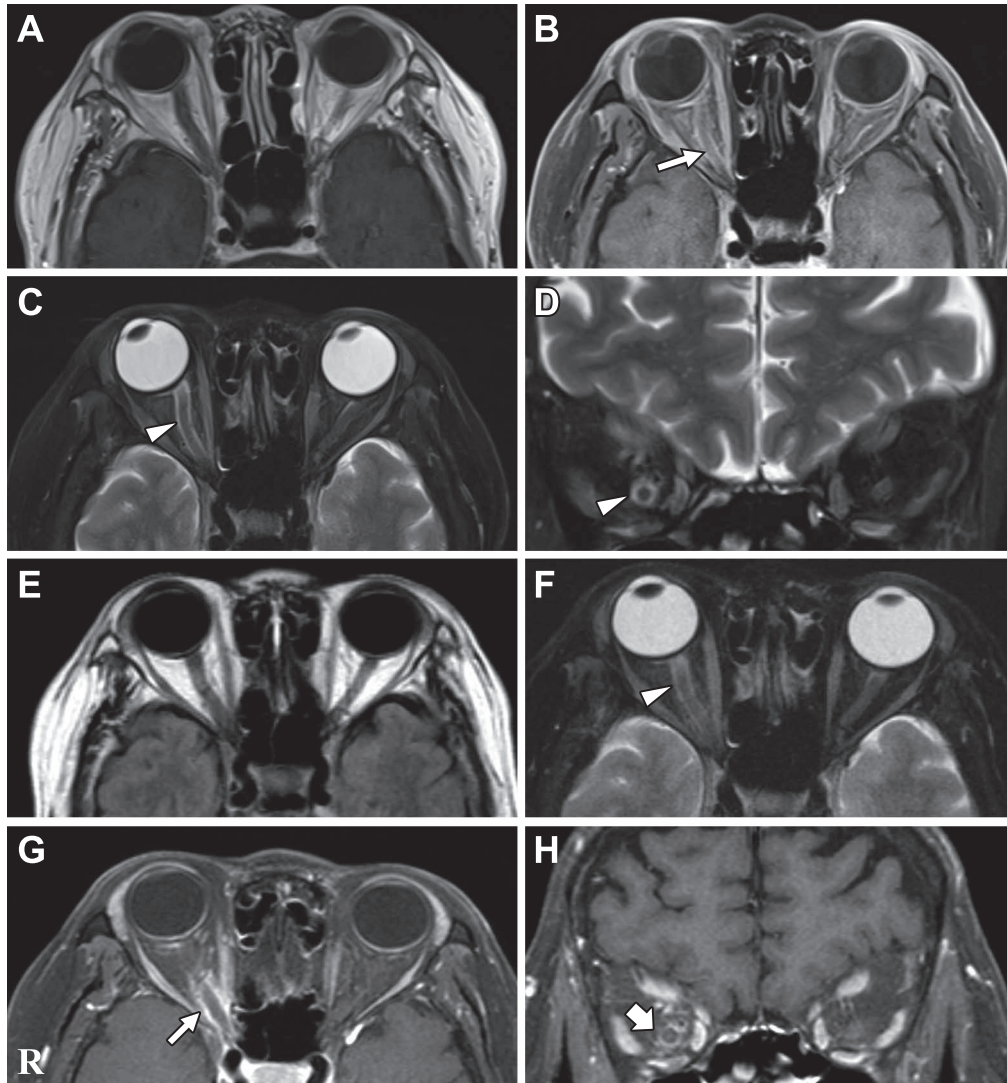


Fig 2 Brain MRI of the patient

A–D: at the first admission, E–H: at re-admission. Axial (B, G) and coronal (H) projections of T<sub>1</sub>-weighted MR with fat suppression images demonstrated abnormal enhancement, “tram track” sign on the axial view (arrows) and “doughnut” sign on the coronal view (broad arrow), of the right optic nerve sheath. The similar hyperintensity configurations (arrow heads) to both signs could be recognized on T<sub>2</sub>-weighted MR (C, D, F). These intensity changes were suggested to be due to tissue edema. A: axial T<sub>1</sub> weighted image (1.5 T, TR 654 ms, TE 10 ms), B; contrast enhanced axial T<sub>1</sub> weighted image with fat suppression (1.5 T, TR673 ms, TE 10 ms), C; contrast enhanced axial T<sub>2</sub> weighted image with fat suppression (1.5 T, TR 5,000 ms, TE 90 ms), D; contrast enhanced coronal T<sub>2</sub> weighted image with fat suppression (1.5 T, TR 5,000 ms, TE 90 ms), E; axial FLAIR image (1.5 T, TR 5,000 ms, TE 87 ms), F; axial T<sub>2</sub> weighted image with fat suppression (1.5 T, TR 4,930 ms, TE 88 ms), G; contrast enhanced axial T<sub>1</sub> weighted image with fat suppression (1.5 T, TR 778 ms, TE 13 ms), H; contrast enhanced coronal T<sub>1</sub> weighted image with fat suppression (1.5 T, TR 554 ms, TE 13 ms).

性細胞の浸潤、髄膜の肥厚、線維組織増生が認められること、MRI 画像は“tram-track”サインが特徴的であり、脂肪抑制のガドリウム造影 T<sub>1</sub> 強調像が推奨されることなどを指摘している。治療は高用量 mPSL 療法と経口 PSL の後療法が主流であるが、再発を 35% に認めている。2 次性ではベーチェット病 10 例、granulomatosis with polyangiitis (Wegener granulomatosis) 5 例、クローン病 1 例を認めており、OPN そのものは特発性

と同様であると記載している。

我々は、本症例と本邦の報告 30 症例をまとめた<sup>5)~28)</sup>。特発性 16 例 (Table 1)、2 次性 14 例 (Table 2) で、年齢は特発性  $51.3 \pm 17.7$  歳、女性/男性は 6/10 例、2 次性  $60.8 \pm 21.4$  歳、女性/男性は 5/9 例で、いずれも本邦では男性が多かった。OPN の症状、徴候は両群全体で、両眼が 10 例、片眼が 20 例で、視力低下は様々で、視野障害はマリオット盲点の拡

Table 1 Review of the literature for cases of idiopathic optic perineuritis in Japan.

Case Ref.	Year	Age/ Sex	Side	Ocular pain	Visual acuity	Visual field defect (scotoma)	Associated intraorbital lesions	Neurological manifestations	Systemic disease & condition	Treatment	Re	Outcome
5.	2000	54 M	B	-	CF	n.d	DE	total ophthalmoplegia	Bickerstaff, anti-GQ1b	plasma pheresis	-	well
7.	2006	43 F	R	n.d	1.2	arcuate	post. scleritis, DE			IVMP & PSLp.o.	-	markedly improved
		50 M	R	n.d	0.7	EMBS	post. scleritis, DE	H		IVMP & PSLp.o.	-	well, 1,2
		55 M	L	n.d	1.2	EMBS	scleritis, DE		RA factor +	IVMP & PSLp.o.	+	not well
		45 F	R	n.d	1.0	arcuate	scleritis			IVMP & PSLp.o.+ CPA	-	not well
8.	2007	30 F	B	+	L,0.02/R0.04	EMBS	DE		during pregnancy	IVMP & PSLp.o.	+	well, L1.0/R1.0
13.	2009	56 M	L	+	0.4	infero-nasal				IVMP & PSLp.o.	-	well, 1,2
16.	2010	66 F	R	-	20/300	arcuate				PSLp.o.	+	well, 20/20
		73 F	R	-	20/60	arcuate				IVMP & PSLp.o.	+	well, 20/80
		27 M	L	+	20/300	paracentral	DE	H		IVMP & PSLp.o.	-	well, 20/15
18.	2010	16 M	B	+	0.1	EMBS, paracentral	post. scleritis, DE			IVMP & PSLp.o.+ CPA, AZP	+	well
19.	2011	57M	B	n.d	0.01/0.3	arcuate, paracentral	keratitis, episcleritis,			IVMP & PSLp.o.	-	well
20.	2013	59 M	R	+	CF	inferior	EOM limitation			IVMP & PSLp.o.	-	well, 1,2
23.	2015	85 F	R	+	20/200	normal	episcleritis, DE			IVMP & PSLp.o.	-	poor, severe
25.	2016	39 M	R	+	0.1	central, paracentral	EXP, extraocul. myositis			IVMP & PSLp.o.	-	well, 1,0
26.	2016	65 M	R	-	0.06	normal	extraocul. myositis	R III,VI paresis		IVMP & PSLp.o.	+	well
present		64 F	R	+	CF	infero-nasal		H		IVMP & PSLp.o.	(+)	well, 0,6

Ref; reference number of the literature, B; bilateral, R; right, L; left. CF; counting fingers, EMBS; enlarged Mariott blind scotoma, DE; disc edema, H; headache, IVMP; intravenous high-dose methyl prednisolone, PSLp.o.; prednisolone per os., CPA; cyclophosphamide, AZP; azathioprine, Re; recurrence, (+); suspected.

Table 2 Review of the literature for cases of secondary optic perineuritis in Japan.

Case Ref.	Year	Age/ Sex	Side	Ocular pain	Visual acuity	Visual field defect (scotoma)	Associated intraorbital lesions	Neurological manifestations	Systemic disease & condition	Treatment	Re	Outcome
6.	2003	73 F	B	n.d	CF	concentric	R. ON atrophy, L. DE		AAV, P-ANCA	IVMP & PSLp.o. + CPA	+	R. poor L. 0.7
9.	2007	44 M	R	+	0.3	normal	DE (swelling)	biophalloptosis	myelodysplasia (MDS)	dexamethasone & PSLp.o.	+	well, 0.8
10.	2008	66 M	L	n.d	0.8	n.d	scleritis	III paresis, H	Churg-Strauss sy.	IVMP & PSLp.o. + CPA, MTX, AZP	+	not well, 0.4
11.	2008	6 M	B	n.d	NLP	n.d			aseptic meningitis	IVMP	-	well, 0.3
12.	2008	75 F	R	+	0.05	EMBS, paracentral	scleritis	III paresis, H	hyper. pachymeningitis	PSLp.o. + CPA	-	well, 0.8
14.	2009	76 F	L	n.d	NLP	could not exam.	DE	peripheral neuropathy	Churg-Strauss sy.	IVMP & PSLp.o.	-	not well, CF
15.	2009	74 M	R	n.d	?	n.d	scleritis		relapsing ptychondritis	IVMP & PSLp.o. + CPA	-	well
17.	2010	68 F	R	n.d	0.02	central			ALHE	IVMP & PSLp.o.	+	not well, 0.06
21.	2014	74 M	B	n.d	20/100	paracentral			Wegener G, P-ANCA	IVMP & PSLp.o.	+	well, 20/20
22.	2014	72 M	B	n.d	R:NLP/L:6/12	diffuse/hasal			Wegener G, P-ANCA	IVMP & PSLp.o. + CPA	-	well,
24.	2015	45 M	B	-	L:0.03/R0.08	EMBS, inferior		H	hyper. pachymeningitis	IVMP & PSLp.o.	-	well, L 1.0/R 0.9
27.	2017	54 M	L	n.d	1.2	concentric	DE		hepatoma	triamcinolone, retrobulbar inj.	+	not well
28.	2016	37 M	R	n.d	decreased	+, n.d		H	Wegener G, P-ANCA	IVMP & PSLp.o. + CPA, MTX etc	+	not well
		87 F	B	n.d	0.4	central			hyper. pachymeningitis	IVMP & PSLp.o.	-	well

Ref; reference number of the literature, B; bilateral, R; right, L; left, CF; counting fingers, NLP; not light perception, EMBS; enlarged Mariott blind scotoma, ON; ocular nerve, DE; disc edema, H; headache, AAV; ANCA-associated vasculitis, MDS; myelodysplastic syndrome, sy; syndrome, hyper, hypertrophic, ALHE; angiolymphoid hyperplasia with eosinophilia, G; granulomatosis, IVMP; intravenous high-dose methyl prednisolone, PSLp.o.; prednisolone per os., CPA; cyclophosphamide, MTX; methotrexate, AZP; azathioprine, Re; recurrence.



大が基本であるとの指摘があるが、弓状暗点、中心性、傍中心性などを示していた。眼痛は記載されている報告のうちの56% (14例中9例) に認められている。眼内病変の合併疾患としては強膜炎の合併が10例報告されているが、解剖学的には、視神経鞘は前方向に強膜と連続し、後方には脳内の硬膜に連続するため、炎症が前方向に波及して強膜炎、後方に波及して肥厚性硬膜炎をきたすと考えられる。乳頭浮腫は12例に認め、眼筋炎の合併が2例認められた。神経症状も頭痛以外、動眼神経麻痺を3例、外転神経麻痺を1例、フィッシャー症候群様症状を1例認めた。諸外国の症例に比べ、本邦では2次性の全身疾患が多彩であり、ANCA関連血管炎、肥厚性硬膜炎、アレルギー性肉芽腫性血管炎 (Churg-Strauss 症候群)、軟部好酸球肉芽腫症、Wegener 肉芽腫、多発性再発性軟骨炎、抗-GQ1b抗体陽性の Bickerstaff 脳幹脳炎 (この症例は OPN との関連は不明) などの全身性炎症疾患のみならず、骨異形成症候群、無菌性髄膜炎、肝臓癌などが報告されている。治療は高用量 mPSL によるステロイドパルス療法を行い、かつ経口 PSL による後療法が25例 (83%) で行なわれており、再発は特発性では6例 (37.5%) 2次性では7例 (50.0%) で認められたが、両群での有意差はなかった ( $P = 0.49$ )。免疫抑制剤の追加治療は、特発性で2例、2次性で5例行なわれている。転帰不良は特発性で3例 (18.8%)、2次性で6例 (42.9%) であり、2次性で不良であったが有意差は認められなかった ( $P = 0.24$ )。転帰不良の中には重度の後遺症を残した症例も認められ、適時免疫抑制剤などの追加治療を考えるべきであるが、2次性の症例では全身疾患との関連で考慮する必要があり、今後の課題である。2016年に、山上らが特発性眼窩炎の61例を検討し<sup>29)</sup>、そのうち OPN 10例 (53.5 ± 17.5歳) を報告している。他の眼窩炎との重複が多いこと (90%) および再発が多いこと (90%) を指摘しているが、個々の症例の詳細は記載されていない。治療は高用量 mPL に加え、PSL の後療法であるが、再発率が高いこともあり、免疫抑制剤の導入を6例に施行したと報告している。

本症は、神経内科領域での認識度が低いが、多発性硬化症、視神経炎、視神経脊髄炎ないし視神経脊髄炎スペクトラム疾患などとの鑑別が極めて重要である。治療が遅れ適切でないと重篤な後遺症を残す。全身の疾患の検索が必須で、2次性である場合、基礎疾患の治療を考慮しながら進める必要がある。特徴的な MRI 所見を含め、認知すべき疾患として、本邦からの症例レビューを行い報告した。

本論文の要旨は、第99回日本神経学会中国・四国地方会 (2015年12月) で発表した。

謝辞：画像所見に関して、貴重なご意見をいただいた、脳神経センター太田記念病院、放射線科小林宏光先生、田中朗雄先生に深謝いたします。

※本論文に関連し、開示すべき COI 状態にある企業、組織、団体はいずれもありません。

## 文 献

- 1) Purvin V, Kawasaki A, Jacobson DM. Optic perineuritis: clinical and radiographic features. *Arch Ophthalmol* 2001;119:1299-1306.
- 2) Hickman SJ. Optic perineuritis. *Curr Neurol Neurosci Rep* 2016;16:16.
- 3) Fay AM, Kane SA, Kazim M, et al. Magnetic resonance imaging of optic perineuritis. *J Neuroophthalmol* 1997;17:247-249.
- 4) Pakdaman MN, Sepahdari AR, Elkhamary SM. Orbital inflammatory disease: pictorial review and differential diagnosis. *World J Radiol* 2014;6:106-115.
- 5) 小寺 力, 望月仁志, 宮本憲一ら. 視神経周囲炎を伴った Bickerstaff 型脳幹脳炎の1例—MRI 画像と電気生理学的検査. *運動障害* 2000;10:19-24.
- 6) 設楽幸治, 村上 晶, 金井 淳. p-ANCA 関連性血管炎に合併した視神経周囲炎の1例. *臨床眼科* 2003;57:579-582.
- 7) 林 恵子, 藤江和貴, 善本三和子ら. 後部強膜炎に合併したと考えられた視神経周囲炎の4例. *臨床眼科* 2006;60:279-284.
- 8) 大窪容子, 竹村 准, 楠田美保子ら. 産褥期に視神経周囲炎が発症した1症例. *眼科臨床医報* 2007;101:1018-1020.
- 9) 新井根一, 滝 昌弘, 高木規夫. 両眼性視神経乳頭腫脹をきたした骨髄異形成症候群の1例. *臨床眼科* 2007;61:551-556.
- 10) 松井久未子, 安達真由美, 中林容子ら. 多彩な眼症状を呈した Churg-Strauss 症候群の一症例. *臨床と研究* 2008;85:1037-1040.
- 11) 町田展章, 伊藤昌弘, 荷見博樹ら. 無菌性髄膜炎に合併した両側視神経周囲炎の1例. *小児科臨床* 2008;61:1651-1655.
- 12) 石塚哲也, 篠崎和美, 大平明彦ら. 眼球運動障害から発症し肥厚性硬膜炎を合併した難治性強膜炎の1例. *臨床眼科* 2008;62:1255-1261.
- 13) Shibata K, Otuka K, Yamane K, et al. Rapid recovery of visual evoked potentials in optic perineuritis. *Neuro-Ophthalmology* 2009;33:253-256.
- 14) 中川知憲, 小黒浩明, 豊田元哉ら. アレルギー性肉芽腫性血管炎 (Churg-Strauss 症候群) に虚血性視神経症を合併した1例. *神経眼科* 2009;26:155-161.
- 15) 浜崎 一, 前島圭佑, 安倍いとみら. 視神経周囲炎と大動脈炎を合併した再発性多発性軟骨炎の一例. *九州リウマチ* 2009;29:33-38.
- 16) Tatsugawa M, Noma H, Mimura T, et al. High-dose steroid therapy for idiopathic optic perineuritis: a case series. *J Med Case Rep* 2010;4:404.
- 17) 田野貴俊, 古沢千晶, 土至田宏ら. 軟部好酸球肉芽腫症と視神経周囲炎の合併を疑う1例. *臨床眼科* 2010;64:1207-1211.
- 18) 菅原道孝, 藤本隆志, 井上賢治ら. 後部強膜炎に視神経周囲炎を合併した若年者の1例. *あたらしい眼科* 2010;27:671-674.
- 19) 大久保俊之, 山上 聡, 松原正男. 視神経周囲炎に角膜輪部炎を合併した1例. *眼科臨床紀要* 2011;4:689-692.
- 20) 能谷聡子, 堀 真輔, 加島陽二. 眼球運動障害を併発した視神経周囲炎の1例. *眼科* 2013;55:961-966.
- 21) Takazawa T, Ikeda K, Nagaoka T, et al. Wegener granulomatosis-associated optic perineuritis *Orbit* 2014;33:13-16.
- 22) 安達功武, 伊藤 忠, 佐藤幸子. 造影 MRI が診断に有用であった眼窩先端部病変の2症例. *臨床眼科* 2014;68:1741-1748.
- 23) Nishijima H, Suzuki C, Tomiyama M. Bilateral episcleritis followed by right optic perineuritis with severe visual loss: a

- case report. *Neurol Sci* 2015;36:2139-2140.
- 24) 田中久子, 市橋朋子. トリアムシノロンアセトニド球後注射が有効だった視神経周囲炎の 1 例. *明和医学誌* 2015;2:50-53.
- 25) 森松孝亘, 三村 治. 視神経周囲炎を併発した外眼筋炎の 1 例. *眼科* 2016;58:587-591.
- 26) 前田真佐, 森本優子, 佐島和晃ら. 視力低下と眼瞼下垂, 複視を呈し, 眼筋と視神経に病変の見られた特発性眼窩炎症の 1 例. *高知県医師会医学雑誌* 2016;21:250-255.
- 27) Kimura Y, Asako K, Kikuchi H, et al. Refractory optic perineuritis due to granulomatosis with polyangiitis successfully treated with methotrexate and mycophenolate mofetil combination therapy. *Eur J Rheumatol* 2017;4:70-72.
- 28) Nakajima H, Yamane K, Kimura F, et al. Optic perineuritis associated with antineutrophil cytoplasmic autoantibody-related hypertrophic pachymeningitis: a case report. *Neurol Sci* 2016; 37:641-643.
- 29) 山上明子, 若倉雅登, 井上賢治. 特発性眼窩炎症の臨床像の検討. *神経眼科* 2016;33:242-248.

### Abstract

#### A case of optic perineuritis—A literature review of Japanese cases and clinical problems

Makoto Takemaru, M.D.<sup>1)</sup>, Keisuke Tachiyama, M.D.<sup>1,2)</sup>, Yuji Shiga, M.D.<sup>1)</sup>,  
Yuhei Kanaya, M.D.<sup>1,3)</sup>, Yutaka Shimoe, M.D., Ph.D.<sup>1)</sup> and Masaru Kuriyama, M.D., Ph.D.<sup>1)</sup>

<sup>1)</sup>Department of Neurology, Brain Attack Center, Ota Memorial Hospital

<sup>2)</sup>Present address: Department of Neurology, Hiroshima City Hiroshima Citizens Hospital

<sup>3)</sup>Present address: Department of Clinical Neuroscience and Therapeutics, Hiroshima University Graduate School of Biomedical and Health Sciences

A 64-year-old woman was admitted to our hospital owing to decreased visual acuity and visual field defect. She had a similar history of decreased visual acuity and received steroid therapy 10 years ago. Brain MRI revealed gadolinium-enhancement in the sheath of the optic nerve, called “tram-track” and “doughnut” signs. Optic perineuritis (OPN) was diagnosed on the basis of her clinical manifestations, which improved on treatment with high-dose methylprednisolone (mPSL). However, clinical manifestations relapsed 10 days post-discharge; hence, she was re-admitted. She was re-administered high-dose mPSL and subsequent oral administration of prednisolone. She had no relapse or recurrence for the last 2 years. We reviewed studies involving Japanese patients with OPN, including 17 idiopathic and 14 secondary cases and found that 43% of patients had recurrences and 30% of patients had poor outcome including severe residuals of visual acuity. Secondary OPN occurred owing to various diseases manifesting generalized systematic inflammation. Timely and suitable treatment was very important for clinical favorable outcomes in OPN.

(*Rinsho Shinkeigaku (Clin Neurol)* 2017;57:716-722)

**Key words:** optic perineuritis, idiopathic case, relapse and recurrence, outcome, steroid therapy