

2 回目の脳生検により原発性中枢神経系血管炎の 確定診断に至り治療しえた 1 例

水野 裕理¹⁾ 重藤 寛史¹⁾ 山田 猛²⁾
前田 教寿³⁾ 鈴木 諭³⁾ 吉良 潤一^{1)*}

要旨：症例は 53 歳男性。左方注視時複視で発症し、頭部 MRI で造影効果のある多発脳病変を認めた。悪性リンパ腫が疑われ前医で脳生検を行ったが悪性所見はなく、血管周囲にリンパ球の集簇を認めることから免疫関連性脳炎が疑われ、ステロイドパルス、シクロホスファミド投与、血漿交換等の免疫療法を行うも治療に反応しなかった。当院に転院後、脳生検を再度行い、最終的に原発性中枢神経系血管炎と診断した。ステロイドパルスとメトトレキサートの投与を行い病巣は縮小した。一度の脳生検では正確な病理診断がつかず、その後も侵襲的な治療が必要な場合は、複数回脳生検を行い正確な診断に至る必要がある。

(臨床神経 2016;56:186-190)

Key words：原発性中枢神経系血管炎、動脈炎、脳生検、メトトレキサート

はじめに

原発性中枢神経系血管炎 (primary central nervous system vasculitis; PCNSV) は、1959 年に Cravioto と Feigin が中枢神経原発の非感染性肉芽腫性血管炎として過去に報告された類似の 6 症例と自症例 2 例をまとめて報告したことが疾患概念の始まりで¹⁾、全身の血管炎に伴う中枢神経系の血管炎ではなく、中枢神経系の血管、特に動脈優位の血管を原発とする血管炎であると定義され²⁾、primary angiitis of central nervous system (PACNS) とも呼ばれる³⁾。高安病、結節性多発動脈炎、ANCA 関連血管炎などの全身性血管炎の一部として発症する疾患、感染症、脱髄疾患など全身疾患に伴い二次的に発症する疾患、悪性リンパ腫をはじめとする悪性腫瘍、サルコイドーシスやランゲルハンス組織球症などの肉芽腫性疾患を除外でき、MRI や血管造影で動脈狭窄や動脈瘤、梗塞や出血の所見が得られ、さらに脳生検で血管炎の所見が得られれば確定診断となる^{3,4)}。ステロイド単独か、シクロホスファミドを併用し良好な転帰をたどる報告がある一方で、これらの治療への反応が乏しく、急激に病状が進行する急性進行型が存在する⁵⁾。我々は 1 回目の脳生検では脳血管を首座とする病理所見が得られず、悪性リンパ腫の可能性も完全には否定できず、何らかの免疫関連性脳炎としてステロイドおよびシクロホスファミド

ミドを投与されたが、臨床、画像所見とも増悪するため、再度の脳生検を行った結果 PCNSV と診断され、急性進行型としてメトトレキサートを投与し、治療効果を得ることができた症例を経験したので報告する。

症 例

症例：53 歳、男性

主訴：左方注視時の複視

既往歴：幼少時に虫垂炎、35 歳時網膜剝離手術、43 歳時腰椎椎間板ヘルニア手術、47 歳時白内障手術。

家族歴：類縁疾患なし。

生活歴：大量飲酒なし。喫煙歴なし。アレルギー歴なし。海外渡航歴なし。輸血歴なし。

現病歴：2013 年 12 月下旬から体調不良や易怒性が出現。2014 年 1 月上旬から左方注視時の複視が出現した。近医で頭部 MRI を施行され、両側前頭葉、両側基底核、左小脳、脳幹などに多発脳内病変を認めた (Fig. 1A~C)。その後左上肢の異常感覚や失調も出現し、2014 年 1 月中旬に前医に入院。体幹部造影 CT や FDG-PET、ランダム皮膚生検を施行したが、異常を認めず、急激な進行から悪性リンパ腫を疑い、右前頭葉の病変から開頭下生検術を施行し、計 1 cm 四方程度の検体

*Corresponding author: 九州大学大学院医学研究院神経内科学 [〒 812-8582 福岡県福岡市東区馬出 3-1-1]

¹⁾ 九州大学大学院医学研究院神経内科学

²⁾ 済生会福岡総合病院神経内科

³⁾ 九州大学大学院医学研究院神経病理学

(Received November 22, 2015; Accepted January 19, 2016; Published online in J-STAGE on March 8, 2016)

doi: 10.5692/clinicalneuroi.cn-000847

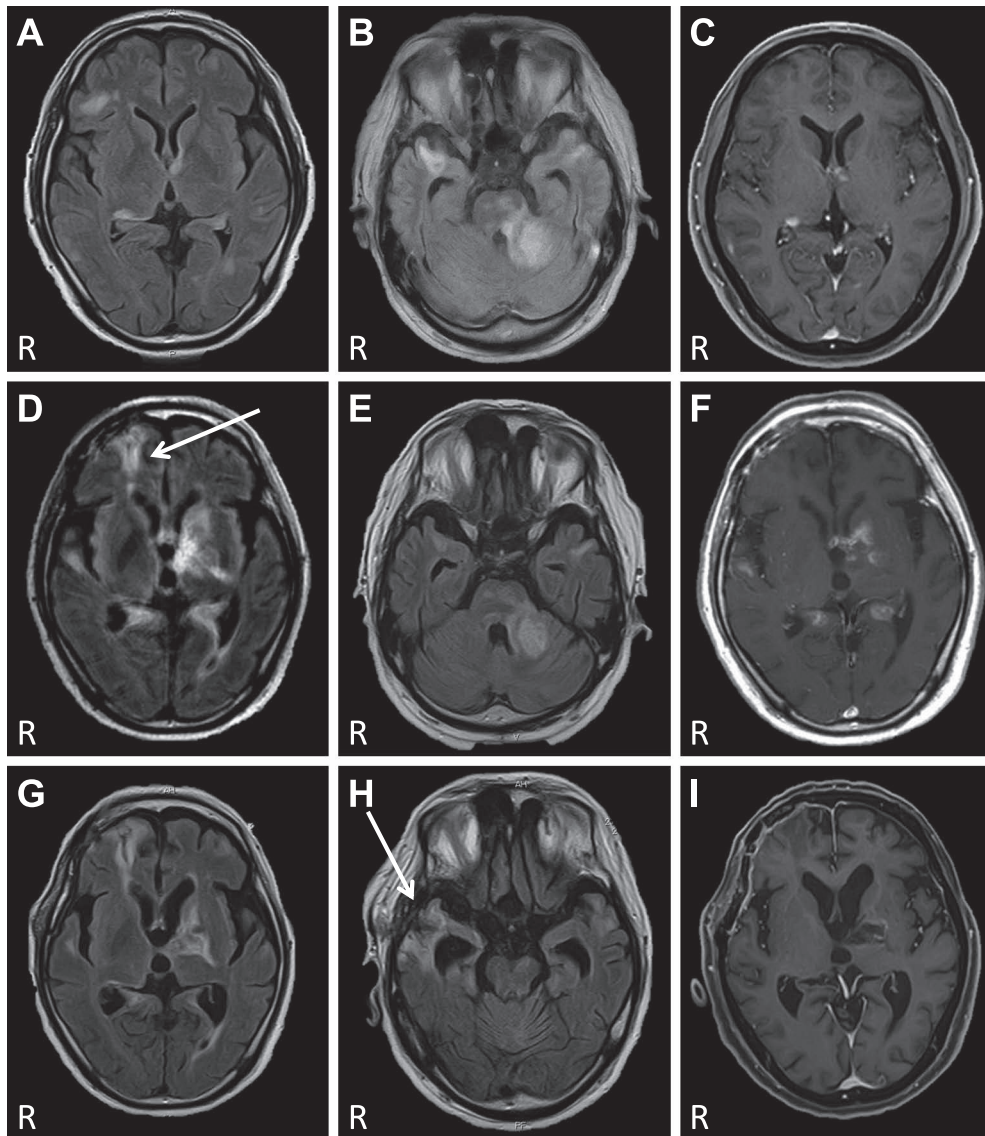


Fig. 1 Progression and recovery of MRI lesions.

Multiple enhanced lesions on MRI taken at the previous hospital in January 2014 (A–C). FLAIR (axial, 1.5 T; TR/TE, 6,500/105 ms) (A, B), Gadolinium-enhanced T₁-weighted images (axial, 1.5 T; TR/TE, 24.40/5.50 ms) (C). Although first brain biopsy (arrow D) and treatment, the number and size of lesions increased on FLAIR (axial, 3.0 T; TR/TE, 8,500/108 ms) and Gadolinium-enhanced T₁-weighted images (axial, 3.0 T; TR/TE, 436.96/17.10 ms) on admission to our hospital (D–F) in July 2014. After second brain biopsy (arrow H) and treatment in September 2014 (G–I), the number and size of the lesions decreased and temporal lobes become atrophied.

を採取した。病理結果では明らかな悪性所見はなく、免疫染色ではT細胞優勢ではあるもののT細胞とB細胞が混在する所見であり、悪性リンパ腫の可能性も否定はできなかった。血管周囲腔を中心に大脳皮質や血管壁内にリンパ球の集簇が見られ、血管炎の可能性も示唆されたが、血管を主座とする血管病変なのか反応性の病変なのかを鑑別することも困難であった。その後複視や失調が進行し、左上下肢脱力や意識障害も出現したため、何らかの免疫関連性脳炎として3月にステロイドパルス（メチルプレドニゾンコハク酸エステルナトリウム 1g/日 3日間連続静脈投与）が3クール行われた。

一時的に失調の改善を認めたが、4月上旬から再び意識レベルが低下し、失調や麻痺の増悪を認めた。さらにステロイドパルス2クールと、血漿交換が4回行われたが、JCS10の意識障害は継続した。5月中旬よりシクロホスファミド100 mg/日を経口投与されたが、症状は変わらず、免疫抑制による疥癬を発症したため中止された。その後JCS30に意識障害が進行し痙攣も来たし、頭部MRIでも病変の拡大と数の増加を認めため、7月中旬に当院に転院となった。

入院時現症：身長 169 cm。体重 62.3 kg。血圧 113/83 mmHg。体温 36.7°C。体表には皮疹なく、リンパ節腫大もなし。胸腹

部は当院転院前に誤嚥性肺炎をきたしており、聴診で軽度雑音聴取したが、他に特記所見はなかった。神経学的所見は、意識レベル JCS30。瞳孔は不同なく対光反射は保たれていたが、左共同偏視・右方向の外転障害を認めた。顔面神経に明らかな麻痺はなく、咽頭反射は保たれていた。頸部は項部硬直や可動制限は認めなかった。四肢に不随意運動はなく、四肢の筋力は指示が入らず詳細な評価は困難だったが、自発的な運動は右上下肢しか認めず、痛み刺激でも右上下肢しか逃避しなかった。腱反射の左右差は明らかではなく、足底反射は両側伸展性であった。

入院時検査所見：白血球 $1.3 \times 10^4/\mu\text{l}$ 、CRP 3.28 mg/dl と炎症反応の上昇を認めた。生化学、凝固は正常範囲。HBV、HCV、HTLV-1、HIV、EBV、CMV、HSV、VZV、麻疹、結核、カンジダ、クリプトコッカス、アスペルギルス、トキソプラズマ等、感染に対する抗体や抗原は陰性。JCV-PCR 陰性。抗核抗体、抗 SS-A・SS-B 抗体等の自己抗体は陰性。MPO-ANCA、PR3-ANCA は陰性で、ACE やリゾチームは正常範囲であった。免疫グロブリンの異常高値や IgE の上昇は認めず、甲状腺ホルモン、ACTH、コルチゾールやビタミン B1、B12 は正常範囲で、可溶性 IL-2 受容体、CEA、CA19-9、ProGRP、SLX、SCC、CYFRA、PSA 等悪性疾患に関するマーカーも正常範囲であった。髄液所見は単核球 $2/\mu\text{l}$ 、多形核球 $0/\mu\text{l}$ 、蛋白 85 mg/dl、糖 72 mg/dl、IgG index 0.55 (基準値 0.73 以下) と蛋白高値を認めた。髄液中の可溶性 IL-2 受容体値は上昇しておらず、オリゴクローナルバンドは陰性。髄液の細菌培養は陰性。髄液細胞診で悪性細胞は存在しなかった。頭部 MRI では T₂ および FLAIR で両側前頭葉、両側側頭葉、右頭頂葉、左小脳、両側基底核、脳幹に病変が多発し、前医の画像と比較して明らかに数や大きさが増悪していた (Fig. 1D~F)。前医の病理検体を取り寄せ再評価を行った。血管周囲に組織球を含む慢性的炎症細胞の集積を認め (Fig. 2A)、脳実質には多数のマクロファージの浸潤を認めた。感染症や悪性リンパ腫を示唆する所見はなかった。しかし血管壁の詳細な評価は困難であり、また通常の免疫療法に反応しない状態から悪性リンパ腫の可能性が完全に除外できず、当院で右側頭葉前端より 2 回目の生検を施行し、計 1 cm 四方程度の検体を採取した。病理所見は HE 染色で大脳白質の散在性壊死巣を認め、小血管のフィブリノイド壊死を伴っていた (Fig. 2B)。血管中心性に組織球を含む慢性炎症細胞が集積していた (Fig. 2C)。PAS 染色とマッソントリクローム染色では、血管壁の破壊性変化が明らかであった (Fig. 2D, E)。リンパ球の核異型はなく、EB ウイルスや JC ウイルスに対する免疫染色は陰性であった。リンパ球は CD8 陽性 T 細胞が主で (Fig. 2F)、CD20 染色で悪性の B 細胞は認めなかった (Fig. 2G)。マクロファージは CD68 陽性で (Fig. 2H)、ランゲルハンス組織球症で陽性となる CD1a や S-100 タンパク染色は陰性だった。悪性の組織病変は認めなかった。

臨床経過：2 回目の病理検査で血管壁内・血管周囲の炎症細胞の浸潤と血管壁の破壊性変化が確認され、感染症の証拠や悪性所見を認めなかったため、PCNSV と診断した。前医で

投与したシクロホスファミドは治療反応性に乏しかったため、8 月中旬よりメトトレキサート 6 mg/週を開始し、翌週に 8 mg/週に増量した。疥癬の既往があるためイベルメクチンを併用した。8 月下旬にステロイドパルスを 1 クール行った。治療後 20 日目ころより自発開閉眼を認め、簡単な指示が入るなど、改善傾向を認めた。9 月上旬にプレドニン 60 mg/日とメトトレキサート 8 mg/週で転院となった。転院先での臨床症状は、変動はあるが自発開眼あり、四肢運動可能で離握手の指示に応答する状態であり、頭部 MRI 検査で病変の縮小が確認された (Fig. 1G~I)。

考 察

PCNSV は Chapel Hill Consensus Conference (CHCC) 2012 において、全身の血管炎に伴う血管炎ではなく、単一臓器として中枢神経系の血管を原発とする血管炎のカテゴリーに分類された⁶⁾。他疾患の除外が必要であり、Calabrese と Mallek が 1988 年に提唱した診断基準項目にも含まれている⁴⁾。本症例の各種鑑別診断に関しては、血液検査、髄液検査より細菌、真菌、寄生虫、ウイルス感染症は否定的で、入院時の炎症所見も誤嚥性肺炎によるものと考えられた。造影 CT や腫瘍マーカー値より腫瘍性病変は明らかでなく、自己免疫性疾患や傍腫瘍症候群、全身性血管炎も画像検査や抗体検査からは否定的であった。

PCNSV の確定診断には、中枢神経系の生検組織において血管炎の証明を行うことが必須項目となっている⁴⁾。本症例は中枢神経の発症を初発とする悪性リンパ腫、原発性中枢神経限局性悪性リンパ腫のうち特に、血管内大細胞型 B 細胞性リンパ腫との鑑別が問題となった。前医で施行した全身 PET-CT、ランダム皮膚生検、及び前医と当科で施行した髄液細胞診からは、悪性リンパ腫を示唆する所見は認めず、前医の脳生検の結果でも悪性リンパ腫の所見は明らかでなかった。1 回目の生検結果は後方視的にみれば PCNSV の診断で矛盾しなかったが、免疫療法への反応が乏しく、悪性リンパ腫の可能性も否定できなかった。剖検で確定診断に至った PCNSV の報告はある⁷⁾が、本症例の様に複数回脳生検を行った例は極めて稀である。しかし脳生検は必須の検査でありながら、採取部位や回数によってサンプリングエラーや偽陰性となることがあり、また確定に至らないまま侵襲的な治療を盲目的に行うのは予後を左右し、危険も伴う⁸⁾。これらのことを踏まえ 2 回目の生検を行った。1 回目の生検とは異なる部位からの生検でも、血管壁内と血管周囲に炎症細胞の集積を認め、B 細胞性リンパ腫を示唆する所見がなく、さらに 2 回目の生検組織では、炎症細胞の浸潤を伴う血管壁の破壊性変化が明らかであったことから、最終的に PCNSV の診断に至った。なお、2 回目の脳生検でも血管周囲にリンパ球や組織球等が集積する病理像を認め、血管細胞浸潤に関しては 1 回目と同様の所見が得られたことから、ステロイド治療による影響は少ないと思われた。

2011 年に Salvarani らは、典型的な PCNSV と経過が異なる

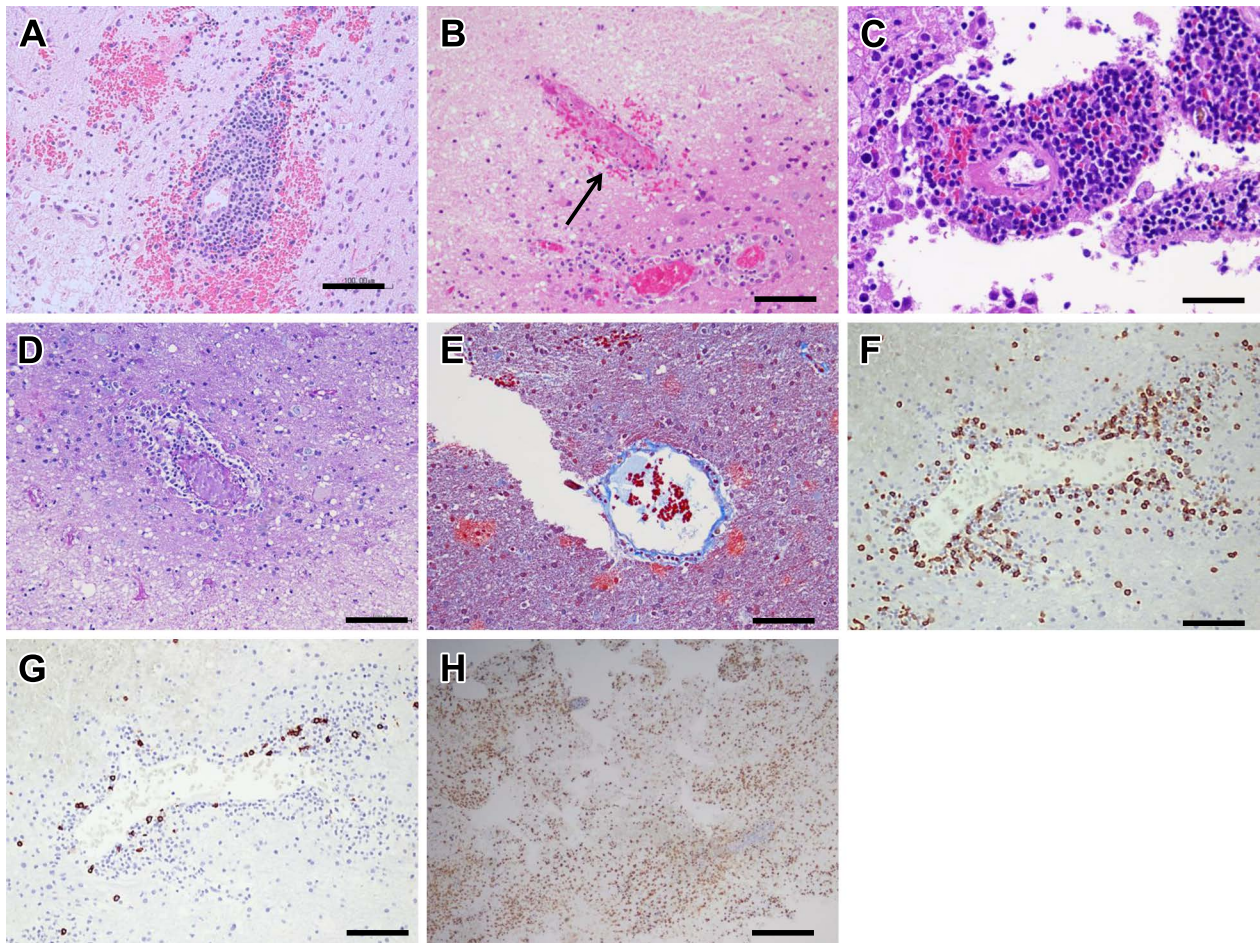


Fig. 2 Histological findings of the biopsy specimens.

The first biopsy section shows mild perivascular accumulation of chronic inflammatory cells (A). The second biopsy section shows patchy necrotic foci of cerebral white matter associated with fibrinoid necrosis of the small blood vessels (arrow B). Angiocentric accumulation of chronic inflammatory cells is observed (C). PAS (D) and Masson trichrome stains (E) show destructive changes of the affected blood vessels. The infiltrating lymphocytes are mainly CD8-positive T cells (F). CD20-positive B cell is not suggested (G). Numerous macrophages are immunopositive for CD68 (H) (A, hematoxylin and eosin staining, bar = 100 μ m; B, hematoxylin and eosin staining, bar = 200 μ m; C, hematoxylin and eosin staining, bar = 50 μ m; D, PAS staining, bar = 100 μ m; E, Masson trichrome staining, bar = 100 μ m; F, CD8 immunostaining, bar = 100 μ m; G, CD20 immunostaining, bar = 100 μ m; H, CD68 immunostaining, bar = 500 μ m).

予後不良な一群を、急性進行型原発性中枢神経系血管炎 (rapidly progressive primary central nervous system vasculitis) として報告した⁵⁾。その特徴としては、①対麻痺や四肢麻痺を認める例が多い、②治療反応性に乏しく2年以内に死亡する例が殆ど、③画像上皮質・皮質下に両側散在性に病変が多発する、④病変採取例の病理像は肉芽腫性または壊死性である、等が挙げられている。臨床像、画像、病理像から本症例も急性進行型に相当すると考えられた。

PCNSVの治療は、ステロイドパルスもしくはシクロホスファミド100 mg/日 (0.5~1.5 mg/kg/日) の併用をfirst lineとする場合が多い。シクロホスファミドに対する治療反応性を認めない場合は、second lineとしてメトトレキサートやアザチオプリンを用いた報告がある⁹⁾。ステロイド単独もしくは免疫抑制剤との併用で約80%に治療反応性を認める一方¹⁰⁾、

急性進行型では、ステロイドやシクロホスファミドの経口投与やステロイドパルス、血漿交換などを行っても、治療開始後数週間で死亡する例も多く治療反応性が悪い⁵⁾。本症例は、1回目の脳生検で血管炎や悪性リンパ腫の確定診断が得られず、他の検査では鑑別診断の除外に限界があった。脳生検を再度行うことでPCNSVの診断に至り、急性進行型でありながらメトトレキサートによる治療で改善が得られた。1度の脳生検で診断が得られなかった場合は、再度生検を試みる価値があることを示唆する1例であった。

謝辞：脳脊髄液中のJCウイルス検査を行っていただいた、国立感染症研究所ウイルス第一部第三室、中道一生先生に深謝いたします。

※本論文に関連し、開示すべきCOI状態にある企業、組織、団体はいずれも有りません。

文 献

- 1) Cravioto H, Feigin I. Noninfectious granulomatous angiitis with a predilection for the nervous system. *Neurology* 1959;9:599-609.
- 2) Salvarani C, Brown RD Jr, Calamia KT, et al. Primary central nervous system vasculitis: analysis of 101 patients. *Ann Neurol* 2007;62:442-451.
- 3) Birnbaum J, Hellmann DB. Primary angiitis of the central nervous system. *Arch Neurol* 2009;66:704-709.
- 4) Calabrese LH, Mallek JA. Primary angiitis of the central nervous system. Report of 8 new cases, review of the literature, and proposal for diagnostic criteria. *Medicine (Baltimore)* 1988; 67:20-39.
- 5) Salvarani C, Brown RD Jr, Calamia KT, et al. Rapidly progressive primary central nervous system vasculitis. *Rheumatology* 2011; 50:349-358.
- 6) Jennette JC, Falk RJ, Bacon PA, et al. 2012 Revised international chapel hill consensus conference nomenclature of vasculitides. *Arthritis Rheum* 2013;65:1-11.
- 7) Panda KM, Santosh V, Yasha TC, et al. Primary angiitis of CNS: neuropathological study of three autopsied cases with brief review of literature. *Neurology India* 2000;48:149-154.
- 8) Berlit P, Kraemer M. Cerebral vasculitis in adults: what are the steps in order to establish the diagnosis? red flags and pitfalls. *Clin Exp Immunol* 2014;175:419-424.
- 9) Pizzanelli C, Catarsi E, Pelliccia V, et al. Primary angiitis of the central nervous system: report of eight cases from a single Italian center. *J Neurol Sci* 2011;307:69-73.
- 10) Berlit P. Diagnosis and treatment of cerebral vasculitis. *Ther Adv Neurol Disord* 2010;3:29-42.

Abstract

A case of primary central nervous system vasculitis diagnosed by second brain biopsy and treated successfully

Yuri Mizuno, M.D.¹⁾, Hiroshi Shigeto, M.D., Ph.D.¹⁾, Takeshi Yamada, M.D., Ph.D.²⁾,
Norihsa Maeda, M.D.³⁾, Satoshi O. Suzuki, M.D., Ph.D.³⁾ and Jun-ichi Kira, M.D., Ph.D.¹⁾

¹⁾Department of Neurology, Neurological Institute, Graduate School of Medical Sciences, Kyushu University

²⁾Department of Neurology, Saiseikai Fukuoka General Hospital

³⁾Department of Neuropathology, Graduate School of Medical Sciences, Kyushu University

We report a case of primary central nervous system vasculitis (PCNSV) diagnosed by second brain biopsy. A 53-year-old man initially presented with left lateral gaze diplopia. Brain MRI revealed multiple enhanced lesions in the bilateral frontal lobe, bilateral basal ganglia, left cerebellum and brainstem. An initial brain biopsy of the right frontal lobe suggested immune-related encephalitis with angiocentric accumulation of chronic inflammatory cells, while malignant lymphoma could not be completely ruled out. The patient deteriorated despite being treated with repeated methylprednisolone pulse therapy, cyclophosphamide, and plasmapheresis. A second brain biopsy of the right temporal lobe was then performed. The biopsied specimens showed vascular wall disruption and fibrinoid necrosis with perivascular inflammatory infiltrates, mainly composed of CD8-positive T cells, and PCNSV was diagnosed. He was treated with high dose corticosteroids, in combination with methotrexate (8 mg/week), which reduced the brain lesions. As brain biopsy is an essential investigation for the histological diagnosis of PCNSV; subsequent biopsies may be required when a histopathological diagnosis has not been obtained by the first biopsy, and further aggressive therapy is being considered.

(Rinsho Shinkeigaku (Clin Neurol) 2016;56:186-190)

Key words: primary central nervous system vasculitis, angiitis, brain biopsy, methotrexate