症例報告

抗利尿ホルモン分泌異常症候群で発症し，橋中心・橋外髄鞘崩壊症を合併した視神経脊髄炎関連疾患の1例

酒井　和香[1)2)]*　松井　尚子[1)]　藤田　浩司[1)]　和泉　唯信[1)]
西田　善彦[3)]　高橋　利幸[4)]　神林　崇[5)]　梶　龍兒[1)]

要旨：症例は36歳の女性である．抗利尿ホルモン分泌異常症候群（syndrome of inappropriate secretion of antidiuretic hormone; SIADH）発症後，脳脊髄病変が出現し，抗aquqporin 4（AQP4）抗体陽性より視神経脊髄炎関連疾患（neuromyelitis optica spectrum disorder; NMOSD）と診断した．SIADHに対する治療開始後，想定以上に早く血清Naが補正され，橋中心・橋外髄鞘崩壊症を示唆する脳病変が出現した．NMO (neuromyelitis optica)/NMOSDの治療開始が遅れると，視床下部に重篤な神経障害がおこり抗利尿ホルモンの分泌が不安定となる可能性があると考えた．SIADHを初発とするNMO/NMOSDでは，血清Naの補正に慎重を期する必要がある．

（臨床神経 2014;54:556-560）
Key words：視神経脊髄炎関連疾患，抗利尿ホルモン分泌異常症候群，橋中心髄鞘崩壊症，橋外髄鞘崩壊症，抗aquaporin4抗体

はじめに

視神経脊髄炎（neuromyelitis optica; NMO）は重篤な視神経炎と脊髄炎を特徴とする炎症性神経疾患である．アストロサイトに発現するaquaporin 4（AQP4）に対する自己抗体が診断マーカーとして重要視されている．近年，脳病変を持つNMOも知られており，視床下部は好発部位の一つである．NMOやNMO関連疾患（NMO spectrum disorder; NMOSD）において抗利尿ホルモン分泌異常症候群（syndrome of inappropriate secretion of antidiuretic hormone; SIADH）[1)]や症候性ナルコレプシーを合併する症例が報告されている．このたびSIADHで発症し，橋中心･橋外髄鞘崩壊症（central pontine myelinolysis; CPM, exrapontine myelinolysis; EPM）を示唆する脳病変を呈したNMOSDの1例を経験した．抗AQP4抗体によるアストロサイトの障害機序を考える上で示唆に富む症例と考えられたので報告する．

症　例

症例：36歳，女性，主婦

主訴：意識障害

既往歴・家族歴：特記事項なし．

現病歴：生来健康であった．2011年7月某日より全身倦怠感が出現し徐々に増悪した．A病院を受診し低Na血症（Na 121 mEq/*l*）を指摘され，第5病日に入院した．頭部MRIでは明らかな病変をみとめなかった(Fig. 1)．尿浸透圧445 mOsm/kg，尿Na 77 mEq/*l*，血清コルチゾール（早朝空腹時）11.7 μg/d*l*，血漿バソプレシン1.6 pg/m*l*で分泌抑制をみとめず，SIADHと診断された．飲水量を制限し，1日の輸液量1,500 m*l*（Na 195 mEq/day）で加療を開始したところ，血清Na 103 mEq/*l*まで低下した．その時の尿浸透圧750 mOsm/kg，尿Na 280 mEq/*l*，血漿バソプレシン2.5 pg/m*l*であった．その後補正により15時間で血清Naは18 mEq/*l*上昇した．全身倦怠感は改善傾向であったが，第12病日より意識レベル低下，両下肢の筋力低下が出現し，第13病日よりさらに意識レベルが低下したため当科へ転院した（Fig. 2）．

入院時現症：体温37.1°C，血圧132/53 mmHg，脈拍81/分・

*Corresponding author: 徳島大学大学院臨床神経科学分野〔〒770-8503　徳島県徳島市蔵本町2丁目50-1〕
1) 徳島大学大学院臨床神経科学分野
2) 独立行政法人国立病院機構長崎川棚医療センター神経内科
3) 伊月病院神経内科
4) 東北大学大学院医学系研究科神経内科学分野
5) 秋田大学医学部神経運動器学講座精神科分野
（受付日：2013年4月26日）

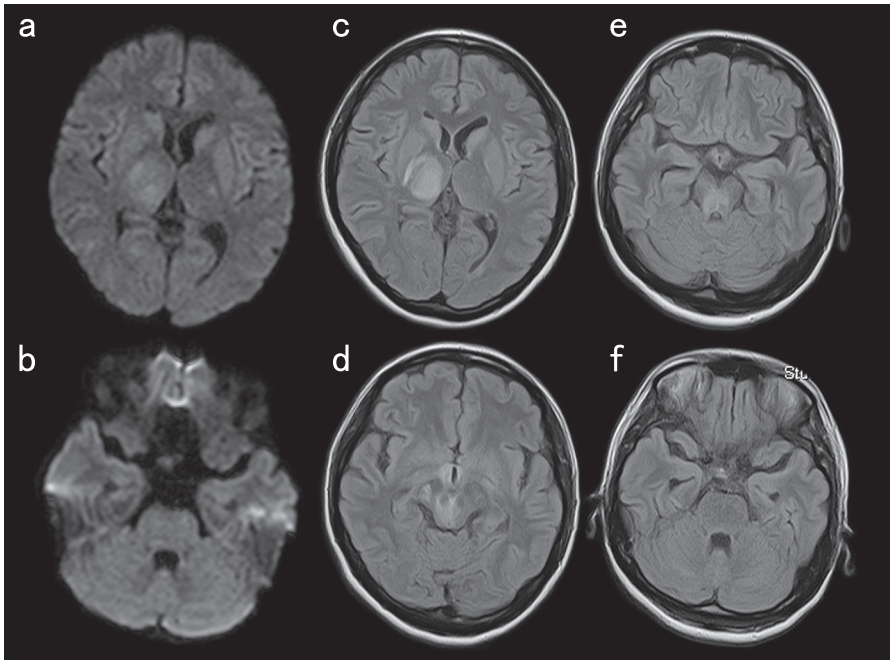

Fig. 1　Brain magnetic resonance imaging on the 8th hospital day.
Diffusion-weighted images (Axial, 3 T; TR 6,000 ms, TE 93.4 ms; b = 1,000 s/mm^2) showed high signal intensities in the right thalamus (a), and no abnormalities in the pons (b). Fluid-attenuated inversion recovery images (Axial, 3 T; TR 8,000 ms, TE 131 ms) revealed high signal intensities in the right thalamus and posterior limb of internal capsule (c), the hypothalamus and the midbrain (d), and no abnormalities in the pons (f).

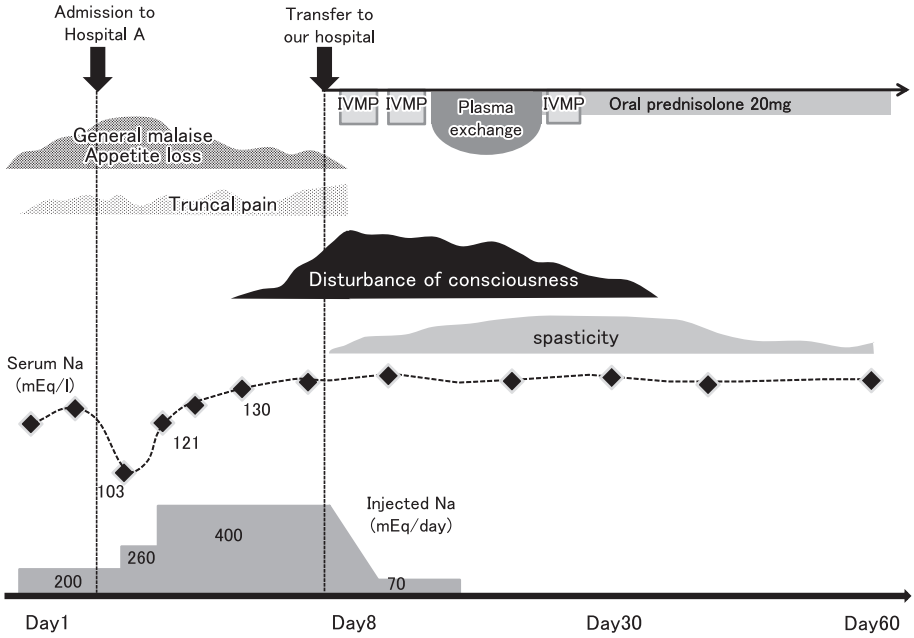

Fig. 2　Clinical course.
The patient admitted to the hospital A for the evaluation of general malaise, loss of appetite and truncal pain and had hyponatremia. She was diagnosed with SIADH and received the correct IV treatment but her serum sodium level suddenly dropped into 103 mEq/*l*. She fell into a coma after the correction of serum sodium level. She was transferred to our hospital for the further evaluation. She had abnormal lesion in her basal ganglia and brain stem and her serum was positive for the anti-AQP4 antibody. She was diagnosed with NMOSD and underwent immunomodulatory therapy. Her symptoms had been gradually better and discharged with almost full-reccovery.

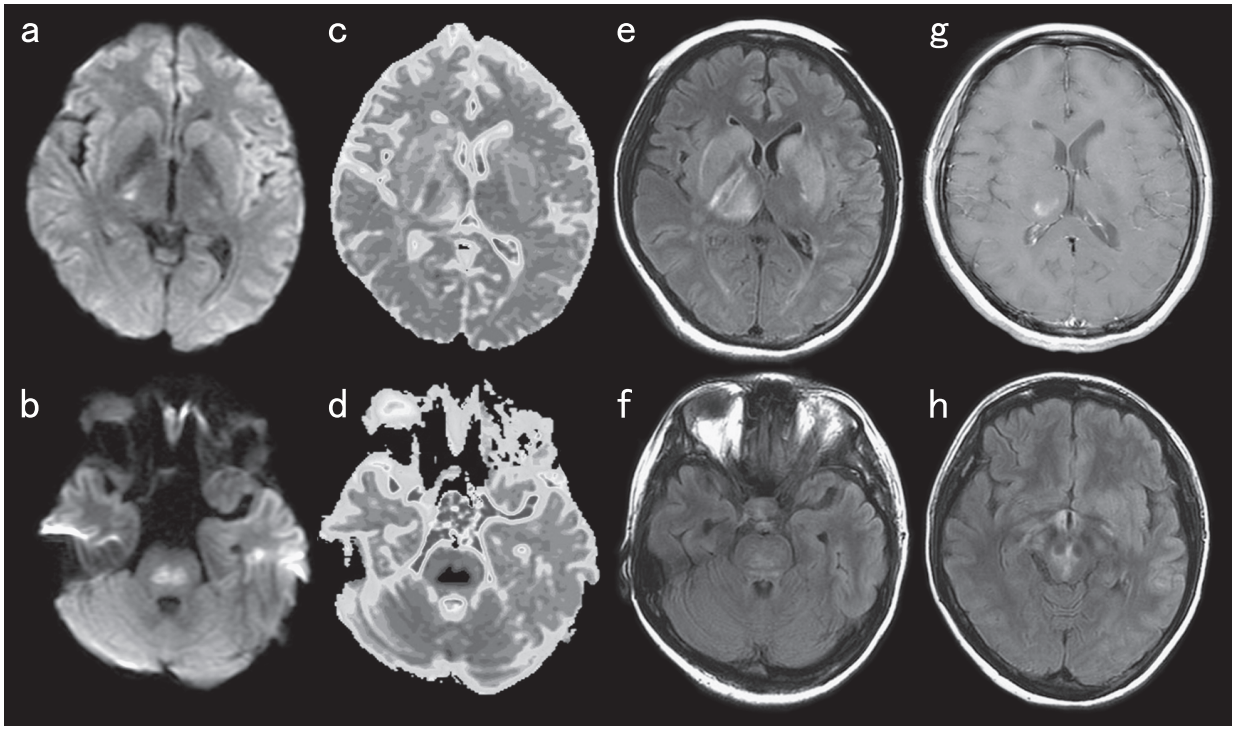

Fig. 3　Brain magnetic resonance imaging on the 13th hospital day.
Diffusion-weighted images (Axial, 3 T; TR 6,000 ms, TE 93.4 ms; b = 1,000 s/mm^2) showed high signal intensities in the bilateral cerebral cortex, and right posterior limb of internal capsule (a, c), and the central part of pons (b, d) with decreased apparent diffusion coefficient (ADC). ADC values was increased in the right thalamus. Fluid-attenuated inversion recovery images (Axial, 3 T; TR 8,000 ms, TE 131 ms) revealed high signal intensities in the bilateral cerebral cortex and striatum, the right thalamus (e), the central part of pons (f), and the hypothalamus (h). Gadolinium-enhanced T_1-weighted images (Axial, 3 T; TR 633 ms, TE 14 ms) demonstrated hyperintensity in the right thalamus (g).

整，胸部・腹部に異常所見なし，リンパ節腫脹なし，皮疹なし，四肢の浮腫なし．

意識レベルは昏迷（JCSII-20，E3V3M5）であった．脳神経では，瞳孔正円同大，対光反射両側迅速．眼位は両側軽度上転位で，下方視で下向きの眼振をみとめた．顔面神経麻痺はみとめなかった．運動系では左側優位に筋トーヌスの亢進あり，徒手筋力検査は右上下肢4，左上下肢3であった．感覚系では左上下肢で痛覚鈍麻をみとめた．下顎反射，四肢の腱反射は亢進していた．バビンスキー徴候およびチャドック徴候は両側で陽性であった．協調運動および歩行は施行できず評価できなかった．

検査所見：血算，生化学，電解質，腎機能は正常であった．血清抗核抗体，抗SS-A抗体，抗SS-B抗体，抗NMDAR抗体は陰性で，抗AQP4抗体が陽性であった（抗体価:2,048倍）．脳脊髄液では細胞数40/μ*l*（単核球39/μ*l*，多形核球1/μ*l*），蛋白40 mg/d*l*，糖84 mg/d*l*，IgG index 0.56，オリゴクローナルIgGバンド陰性，ミエリン塩基性蛋白陰性．髄液オレキシン164 pg/m*l*と低下（基準200 pg/m*l*以上），各種ウイルス抗体陰性，細胞診で悪性所見をみとめなかった．第8病日の頭部MRI（Fig. 1）では，両側線条体，内包後脚，右視床，両側視床下部（右優位），中脳正中から右大脳脚にT_2強調画像・FLAIR画像高信号域をみとめた．拡散強調画像では両側線条体，右内包後脚，右視床の一部で淡い高信号を呈していた．第13病日の頭部MRI（Fig. 3）では両側大脳皮質，左側頭葉皮質下白質，左側頭葉内側，線条体，淡蒼球，右視床，両側視床下部（右優位），中脳正中から右大脳脚，延髄右半外側，橋正中にT_2強調画像・FLAIR画像高信号域をみとめた．同部位はT_1強調画像では等信号を呈していた．拡散強調画像では橋中心部，右淡蒼球，右内包後脚の一部で高信号を呈しており，両側線条体，右視床の一部では淡い高信号を呈していた．ADCは橋中心部で低下，淡蒼球および内包後脚ではやや低下していたが，線条体，視床ではやや上昇していた．右視床病変は一部ガドリニウム造影効果をともなっていた．頸胸椎MRIでは第3頸椎～第2胸椎レベルの脊髄中心灰白質領域にT_2強調画像高信号病変をみとめた．胸腹骨盤部CTでは特記すべき異常はみとめなかった．

入院後経過：頸髄～胸髄に3椎体以上連続した病変をみとめ，抗AQP4抗体が陽性である一方，視神経炎を示唆する所見はないことから，NMOSDと診断した．入院後意識レベルは更に悪化し，昏睡となった．ステロイドパルス療法（メチルプレドニゾロン1,000 mg/日，3日間，2クール）を施行したが意識レベルの改善はみとめられず，単純血漿交換療法を

施行し，同時にプレドニゾロン20 mg/日を開始した(Fig. 2)．その後，意識レベルは徐々に改善し，第50病日には会話が可能な状態になった．最終的には独歩可能となり，日常生活はほぼ自立のレベルまで回復した．抗AQP4抗体価は加療により2,048倍から64倍に低下した．血清Na値は当院転院時は正常で，その後全経過を通じて安定しており，血清Na補正のための治療は必要としなかった．

考　察

NMO/NMOSDでは頭蓋内病変を合併することがある[2)~4)]．好発部位は視床下部，視交叉，第三脳室や第四脳室～延髄脊髄中心管の周囲，脳幹であり[5)]，AQP4が多く発現する部位と一致している[6)7)]．本症例では視床下部，第三脳室周囲に病変をみとめ，NMOSDの頭蓋内病変として矛盾しないと考えられた．

SIADHを合併したMSやNMOにおける視床下部病変の有無は報告によって一定しておらず，MRI上視床下部に明らかな病変をみとめないばあいや[1)]，左右非対称性の病変のこともある[8)~11)]．本症例の頭部MRIではSIADH発症時には明らかな視床下部病変をみとめず，Naが正常化した時点で画像上病変の出現をみとめた．本症例のように，SIADHがNMO/NMOSDの初発症状として出現するばあいがあること[1)]が報告されており，発症時に視床下部病変を検出できなくてもNMO/NMOSDを念頭におく必要がある．

1992年にSakaiら[12)]が報告した多発性硬化症（multiple sclerosis; MS）（視神経および上部胸髄に連続した病変があり，現在ではNMOと考えられる）にSIADHを合併した剖検例では，ADH分泌を制御する視床下部の視索上核と室傍核に器質的変化（視索上核と漏斗にリンパ球の浸潤をみとめる以外に，室傍核神経細胞の減少および変性，またグリオーシス）をみとめている．これはAQP4を標的とするアストロサイトの障害が脱髄に先行して生じているとされるNMO剖検例の報告[13)]と共通する部分がある．本症例では低Na血症に対し標準的な治療がおこなわれたにもかかわらず，さらにNaが低下し，その後急激に上昇に転じた．その原因として，発症早期ではADH分泌を制御する神経線維の機能不全がおこりADHの分泌亢進がおこるが，アストロサイトなどに破壊性病変をきたすようになるとむしろADHの分泌が低下するため，Naが急激に補正されやすくなった可能性が示唆された．また破壊性病変をきたす段階になって，画像上視床下部病変が出現した可能性もある．

本症例の経過をまとめると，視床下部に何らかの免疫反応がおこり，視床下部の機能障害もしくは神経細胞そのものの破壊がおこり，ADHの分泌が不安定となり，SIADHを呈したのち浸透圧の急峻な変動がおこり，脳病変（脳浮腫）が出現したと考えられる．

本症例でみとめた脳病変は，NMOによる脳病変，NMOに関連して生じた浸透圧性脱髄症候群による脳病変が混在していると考えられる．

まず右視床にみとめた病変であるが，一部はADC値が上昇しており，NMOによる血管原性浮腫病変を反映している可能性がある[4)]．NMO急性期病変で造影効果をみとめる報告[4)]もあり，この病変はNMO病変に矛盾しない．また，右内包後脚にみとめるDWI高信号，FLAIR高信号の病変も，NMOにおける脳病変の既報告[4)14)]と形態的に合致する．

次に橋の病変については，橋底部中央に対称性に分布し，橋被蓋と橋底部腹側表面は障害をまぬがれており，CPMの典型的な病巣[15)]に矛盾しない．また浸透圧性脱髄症候群の病変におけるADC変化は一定しておらず，撮像時期によってことなるようであり，発症早期には低下し，病期とともに上昇に転じる傾向がある[16)]．本症例における橋中心部病変のADC値は低下しており，CPMの急性期病変として矛盾しないと考えられる．

また線条体の病変は，EPMの好発部位[15)]に一致しており，これらの部位は白質と灰白質が近接して存在し浸透圧変化に脆弱であると考えられている[17)]．比較的左右対称に出現しており，EPMによる病変として矛盾しない．また，線条体はNMOにおける特徴的な脳病変部位とは認識されていない．ただし，NMOの脳病変は多彩な像を取りうる[4)]ことから，本例でみられた線条体病変がNMO自体の病変である可能性も除外できない．

また視床下部病変を呈したMSやNMOにおいて日中の過眠症を呈した症例が報告されている[18)]．これらの症例の髄液中オレキシン濃度は低値から中間値を示しており[8)19)]，抗AQP4抗体を介在した免疫学的機序による障害が生じ，さらにオレキシン分泌神経が2次的に障害され，過眠症をきたしたと考察されている．本症例では過眠は明らかではなく，意識障害の原因は広範な脳病変によるものと考えられたが，髄液中オレキシンが中間値であり，オレキシン分泌神経の障害が意識障害に部分的に関与した可能性も否定できない．

SIADHをきたすNMO/NMOSDで免疫調整療法が開始されないばあい，浸透圧バランスが不安定となりやすい可能性があることを念頭に置く必要がある．

謝辞：本症例につき貴重な御助言をいただいた東北大学大学院医学系研究科多発性硬化症治療学寄附講座　藤原一男先生，抗NMDAR抗体を測定していただいた金沢医科大学神経内科学　田中惠子先生に深謝する．

※本論文に関連し，開示すべきCOI状態にある企業，組織，団体はいずれも有りません．

文　献

1）Iorio R, Lucchinetti CF, Lennon VA, et al. Syndrome of inappropriate antidiuresis may herald or accompany neuromyelitis optica. Neurology 2011;77:1644-1646.
2）Wingerchuck DM, Lennon VA, Lucchinetti CF, et al. The spectrum of neuromyelitis optica. Lancet Neurol 2007;6:805-815.
3）Nakashima I, Fujihara K, Miyazawa I, et al. Clinical and MRI features of Japanese patients with multiple sclerosis positive for NMO-IgG. J Neurol Neurosurg Psychiatry 2006;77:1073-1075.

4）Kim W, Park MS, Lee SH, et al. Characteristic brain magnetic resonance imaging abnormalities in central nervous system aquaporin-4 autoimmunity. Mult Scler 2010;16:1229-1236.
5）Pittock SJ, Lennon VA, Krecke K, et al. Brain abnormalities in neuromyelitis optica. Arch Neurol 2006;63:390-396.
6）Amiry-Moghaddam M, Ottersen OP. The molecular basis of water transport in the brain. Nat Rev Neurosci 2003;4:991-1001.
7）Frigeri A, Gropper MA, Turck CW, et al. Immunolocalization of the mercurial-insensive water channel and glycerol intrinsic protein in epithelial cell plasma membranes. Proc Natl Acad Sci U S A 1995;92:4328-4331.
8）中野　健，藤本武士，福田安雄ら．経過中に抗利尿ホルモン不適合分泌症候群，過眠を呈し，MRIで両側視床下部病変をみとめた視神経脊髄炎の1例．臨床神経 2011;51:599-602.
9）Nakajima H, Fujiki Y, Ito T, et al. Anti-aquaporin-4 antibody-positive neuromyelitis optica presenting with syndrome of inappropriate antidiuretic hormone secretion as an initial manifestation. Case Rep Neurol 2011;3:263-267.
10）Lotze TE, Northrop JL, Hutton GJ, et al. Spectrum of pediatric neuromyelitis optica. Pediatrics 2008;122:e1039-1047.
11）中坂義邦，渥美正彦，西郷和真ら．抗利尿ホルモン分泌不適合症候群（SIADH）を伴って再発した多発性硬化症．脳と神経 2005;57:51-55.
12）Sakai N, Miyajima H, Shimizu T, et al. Syndrome of inappropriate secretion of antidiuretic hormone associated with multiple sclerosis. Intern Med 1992;31:463-466.
13）Misu T, Fujihara K, Kakita A, et al. Loss of aquaporin 4 in lesions of neuromyelitis optica: distinction from multiple sclerosis. Brain 2007;130:1224-1234.
14）Min JH, Kim JH, Kim BJ, et al. Brain abnormalities in Sjögren syndrome with recurrent CNS manifestations: association with neuromyelitis optica. Mult Scler 2009;15:1069-1076.
15）高橋昭喜．脳MRI 2．代謝・脱髄・変性・外傷・他　第1版．東京：秀潤社．2008．p. 258.
16）Förster A, Nölte I, Wenz H, et al. Value of diffusion-weighted imaging in central pontine and extrapontine myelinolysis. Neuroladiology 2013;55:49-56.
17）Pietrini V, Mozzani F, Crafa P, et al. Central pontine and extrapontine myelinolysis despite careful correction of hyponatremia: clinical and neuropathological findings of a case. Neurol Sci 2010;31:227-230.
18）神林　崇，近藤英明，中村道三ら．視床下部病変によりオレキシン神経障害を来して生じた2次性の過眠症．睡眠医療 2008;2:157-164.
19）Kanbayashi T, Shimohata T, Nakashima I, et al. Symptomatic narcolepsy in patients with neuromyelitis optica and multiple sclerosis: new neurochemical and immunological implications. Arch Neurol 2009;66:1563-1566.

Abstract

A case of neuromyelitis optica spectrum disorder associated with central pontine and extrapontine myelinolysis preceded by syndrome of inappropriate antidiuretic hormone secretion

Waka Sakai, M.D.[1)2)], Naoko Matsui, M.D., Ph.D.[1)], Koji Fujita, M.D., Ph.D.[1)],
Yuishin Izumi, M.D., Ph.D.[1)], Yoshihiko Nishida, M.D., Ph.D.[3)], Toshiyuki Takahashi, M.D., Ph.D.[4)],
Takashi Kanbayashi, M.D., Ph.D.[5)] and Ryuji Kaji, M.D., Ph.D.[1)]

[1)]Department of Clinical Neuroscience, The University of Tokushima Graduate School
[2)]Department of Neurology, Nagasaki-Kawatana Medical Center
[3)]Department of Neurology, Itsuki Hospital
[4)]Department of Neurology, Tohoku University School of Medicine
[5)]Department of Neuropsychiatry, Akita University School of Medicine

A 36-year-old woman complained of general malaise. She presented with hyponatremia and plasma osmotic pressure was lower than urinary osmotic pressure. In addition, serum antidiuretic hormone level was higher than the measurement sensitivity. She was diagnosed with the syndrome of inappropriate antidiuretic hormone secretion (SIADH). She fell into a coma despite correction of serum sodium level. Brain magnetic resonance imaging (MRI) revealed high signal intensities in the cerebral cortex, striatum, thalamus, hypothalamus, midbrain, and pons in fluid-attenuated inversion recovery images. Spinal MRI revealed a longitudinally extending lesion in the cervical cord. Serum sample was positive for anti-aquaporin-4 antibody, supporting the diagnosis of neuromyelitis optica spectrum disorder (NMOSD) combined with central pontine and extrapontine myelinolysis. In patients with NMOSD, the immune reaction can gradually cause destructive changes of the hypothalamus and lead to unstable ADH secretion in the absence of immunomodulatory treatment.

(Clin Neurol 2014;54:556-560)

Key words: neuromyelitis optica spectrum disorder (NMOSD), syndrome of inappropriate antidiuretic hormone secretion (SIADH), central pontine myelinolysis, extrapontine myelinolysis, anti-aquaporin-4 antibody