

<シンポジウム (1)—8—4>

Clinical Management of Anti-N-Methyl-D-Aspartate Receptor (NMDAR) Encephalitis

NMDA 受容体脳炎日本人患者の臨床的特徴
および抗体による病態モデル

田中 恵子

(臨床神経 2012;52:985-987)

Key words : 抗NMDA受容体抗体, 自己免疫性辺縁系脳炎, 奇形腫, 長期増強, 受容体内在化

はじめに

N-methyl D-aspartate receptor (NMDAR) に対する抗体を生じる NMDAR 脳炎は, 自己免疫性脳炎の中でもっとも頻度が高いと考えられている¹⁾²⁾. 比較的定型的な臨床像を呈し, 卵巣奇形腫を有する若年女性に好発する. 小児科領域でてんかんを主徴とする例, 比較的高齢で精神症状を主症状とする例など, 臨床像は当初報告されたよりも多彩であることが明らかになってきている³⁾⁴⁾.

筆者らは 2008 年より, NMDA の受容体機能を保持する NMDAR ヘテロマー (NR1 および NR2 を共発現させた human embryonic kidney cells) を抗原とした cell-based assay 法での抗 NMDAR 抗体の検出系を構築し, これまで多数例について検査をおこなった. 今回のシンポジウムでは, 抗体陽性例の臨床的特徴を呈示し, 非典型的な経過をたどった症例についても紹介した. また, 本症では抗体除去目的の治療が有効であり, 抗体の病態への直接的関与が想定されるため, 患者検体での病態モデル作成の可否を検討し, 抗体の神経症状へのかかわりを明らかにした⁵⁾.

1. NMDAR 脳炎の特徴

われわれの施設で 2009 年~2011 年に抗 NMDAR 抗体陽性と判定した 41 例の臨床像を呈示する (Table 1). 女性が 78% を占め, 平均発症年齢は 28.7+14.2 歳, 90% に精神症状がみられ, 意識障害 (93%), 複雑部分発作または強直間代発作 (90%), 四肢の異常姿勢や口舌ジスキネジア (47~55%), 発汗異常・唾液分泌過多・血圧変動などの自律神経症状 (59%), 呼吸障害 (59%) などをみとめた. 脳脊髄液では細胞増多 (56%), 蛋白増加 (24%), オリゴクローナルバンド陽性 (27%) をみとめ, 抗核抗体など他の血清抗体陽性例が 26% であった. 頭部 MRI で側頭葉に異常信号がみられたのは 36% で, その他髄膜造形病変や大脳皮質・白質病変などが 33% にみられた. 脳波異常は 90% にみられ, その中で全般性徐波が

81% であった. 奇形腫合併は 30% であり, 抗体検査依頼時点で免疫療法が有効と判断されていた例が 48% あった. 再発の記載は 21% にのぼる.

典型的かつ重篤な神経症候を呈した 24 歳自験例では, 当初, 髄液・血清とも高力価の抗 NMDAR 抗体が検出され, 奇形腫摘出, 血漿交換, プレドニンパルス療法にて, 抗体は検出感度以下に低下するとともに, 臨床症状も軽快し, 4 カ月後にはほぼ完全に回復した. IgG 濃度を補正しての血清・髄液での抗体価の比較では, どの時点でも髄液での相対的力価が高値であった (Fig. 1).

また, 10 年以上にわたり, 幻覚・感情障害・記憶力障害などの症状を反復し, その後卵巣奇形腫がみだされ, 抗 NMDAR 抗体が陽性であった 46 歳女性例など, 非典型的な経過を辿った例もみられた.

2. 抗 NMDAR 抗体の神経症候におよぼす効果

1) 学習・記憶形成のモデルである長期増強誘導に対する効果

本症の特徴である認知機能障害への抗体の関与を明らかにする目的で, 記憶形成のモデルである海馬長期増強誘導 (Long term potentiation : LTP) への影響を抗体陽性患者髄液をもちいて検討した. マウスの海馬スライスを人工髄液で満たしたチャンバーに静置し, 刺激電極で CA1 領域に頻回刺激を加えると LTP が誘導される. チャンバー内に患者髄液を加えて刺激をおこなうと, LTP 誘導が抑制された. この抑制は, 患者髄液抗体を NR1/NR2 蛋白で吸収した後に加えると, LTP 誘導抑制が解除された. このように誘導される LTP は, NMDAR に特異的なものであることから, 患者髄液中の抗体が NMDAR の機能を阻害したと考えられた⁵⁾.

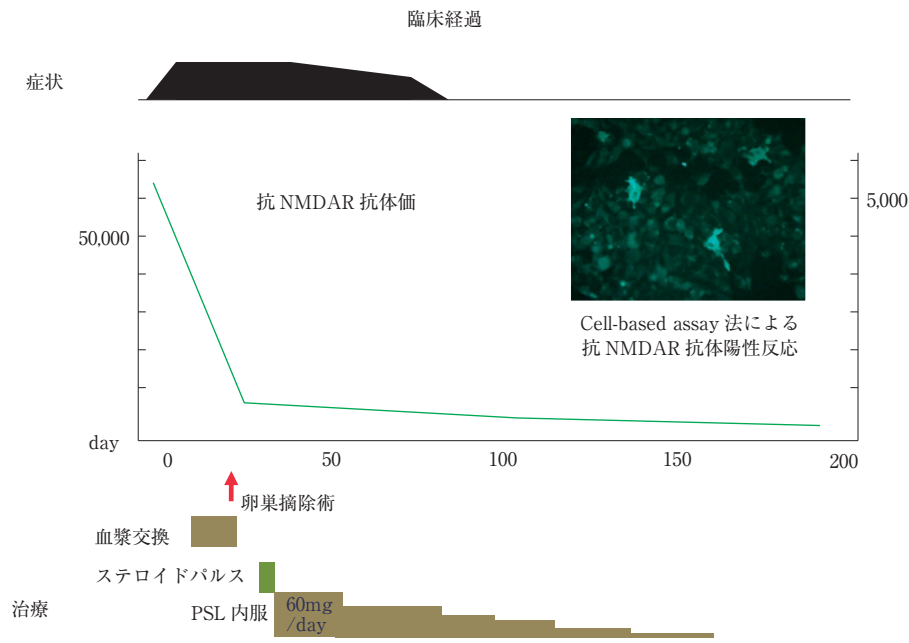
2) 海馬細胞表面の NMDAR 形態におよぼす抗体の効果

培養海馬細胞を 4% パラフォルムアルデヒドで固定後, 患者髄液・血清 IgG で免疫染色をおこなうと, NMDAR の局在に一致して, 細胞体およびその突起の表面膜に沿ってドット状に反応するパターンがみられる. 培養液にあらかじめ患者

Table 1 NMDAR 脳炎の臨床的特徴 (2009 ~ 2011 年に当施設で抗体陽性であった 41 例).

年齢 (平均)	3 ~ 60 (28.7 ± 14.2)
性 (男 : 女)	9 : 32
症状 : 前駆症状	78%
精神症状	90%
意識障害	93%
けいれん	90% (強直間代発作 45%, 複雑部分発作 10%)
不随意運動	71% (orofacial 55%, choreoathetoid 47%, abnormal posture 47%)
自律神経症候	59%
呼吸障害	59%
MRI : FLAIR 高信号	62% (側頭葉内側面 36%, その他 33%)
髄液 : 細胞増多	56%
蛋白増多	24%
OCB	27%
脳波異常	90% (全般徐波 81%, 棘波 19%)
腫瘍 : 卵巣奇形腫	30%
再発性	21%

OCB : oligoclonal band

**Fig. 1** NMDAR 脳炎典型例の臨床経過.

症状 (精神症状, けいれん, 意識障害, 呼吸不全, 口舌ジスキネジア, 自律神経症状)

髄液を添加して 37°C で一晩培養した後, 固定して NMDAR 抗体を反応させると, ドット状に染色された NMDAR のクラスターは, 細胞表面には存在せず, 細胞質内に小さな凝集体となってみとめられる. 4°C で同様の検討をおこなったばあいはクラスターの内在化はみられないことから, 抗体が反応した受容体は能動的に細胞内に endocytosis されたものと考えられた. 細胞自体の変性崩壊はみられないことより, 抗体が受容体に結合して細胞内へ移動させることで, 興奮性神経伝達物質であるグルタミン酸への暴露による受容体の Ca イオン取り込みを抑制し, 細胞死を防いでいる可能性がある. NMDAR 脳炎の剖検例では, 海馬での NMDAR NR1 の染色

性が低下していること⁶⁾, しかしながら細胞の変性脱落が乏しく炎症反応をとまわらないことが観察されている⁷⁾. これらの点は, 本症が長期経過後も神経後遺症を残さず改善することに関連するのではないかと考えられている.

※本論文に関連し, 開示すべき COI 状態にある企業, 組織, 団体はいずれも有りません.

文 献

- 1) Dalmau J, Gleichman AJ, Hughes EG, et al. Anti-NMDA-receptor encephalitis: case series and analysis of the effects of antibodies. *Lancet Neurol* 2008;7:1091-1098.

- 2) Gable MS, Sheriff H, Dalmau J, et al. The frequency of autoimmune N-methyl-D-aspartate receptor encephalitis surpasses that of individual viral etiologies in young individuals enrolled in the California Encephalitis Project. *Clin Infect Dis* 2012;54:899-904.
- 3) Niehusmann P, Dalmau J, Rudlowski C, et al. Diagnostic value of N-methyl-D-aspartate receptor antibodies in women with new-onset epilepsy. *Arch Neurol* 2009;66:458-464.
- 4) Tsutsui K, Kanbayashi T, Tanaka K, et al. Anti-NMDA-receptor antibody detected in encephalitis, schizophrenia, and narcolepsy with psychotic features. *BMC Psychiatry* 2012;12:37. doi:10.1186/1471-244X-12-37.
- 5) Zhang Q, Tanaka K, Sun P, et al. Suppression of synaptic plasticity by cerebrospinal fluid from anti-NMDA receptor encephalitis patients. *Neurobiol Dis* 2012;45:610-615.
- 6) Hughes EG, Peng X, Gleichman AJ, et al. Cellular and synaptic mechanisms of anti-NMDA receptor encephalitis. *J Neurosci* 2010;30:5866-5875.
- 7) Bien CG, Vincent A, Barnett MH, et al. Immunopathology of autoantibody-associated encephalitides: clues for pathogenesis. *Brain* 2012;135:1622-1638.

Abstract

Clinical profiles of Japanese patients with anti-NMDAR encephalitis and functional analysis of the anti-NMDAR antibodies

Keiko Tanaka, M.D.

Department of Neurology/Department of Life Science, Medical Research Institute, Kanazawa Medical University

The N-methyl-D-aspartate receptor (NMDAR) encephalitis is characterized by a set of neurologic and psychiatric symptoms including seizures. Early removal of the antibodies ameliorate the disease course and the antibodies are thought to relate closely to its symptoms.

We tested the anti-NMDAR antibodies with cell-based assay using NMDAR NR1/NR2 heteromers expressed on HEK cells and found 41 antibody-positive cases from 2008 to 2011. Most of them showed typical clinical features as described, however, some show schizophrenia-like symptoms or chronic epilepsy.

The NMDAR is essential both for memory and synaptic plasticity, most notably expressed as long-term potentiation (LTP). The binding of antibody is shown to dimerize NMDARs and trigger their internalization on the postsynaptic site, thereby suppressing NMDAR-mediated transmission. Despite such molecular understanding, it is not known whether the antibody-mediated dysfunction of NMDARs underlies the symptoms of the anti-NMDAR encephalitis. We tested whether the disease-produced antibodies suppress NMDAR-dependent LTP induction, and found the CSF positive for anti-NMDAR antibodies suppressed induction of LTP at CA1 synapses in mouse hippocampal slices. Antibody absorption with NR1 antigens reversed the suppression of LTP, confirming that anti-NMDAR antibodies specifically suppressed LTP. The present experiments firmly support the proposal that the anti-NMDAR antibody is responsible for cognitive disorders like amnesia accompanying with this disease.

(*Clin Neurol* 2012;52:985-987)

Key words: anti-NMDA receptor antibody, autoimmune limbic encephalitis, teratoma, long term potentiation, receptor internalization
