

## 症例報告

再発性両側性外転神経麻痺を呈した成人発症の  
眼筋麻痺性片頭痛の 56 歳女性例沼尾 文香<sup>1)</sup> 鈴木 圭輔<sup>1)\*</sup> 渡邊 由佳<sup>1)</sup> 伊澤 直樹<sup>1)</sup>  
中村 利生<sup>2)</sup> 岩波 久威<sup>1)</sup> 平田 幸一<sup>1)</sup>

要旨：症例は 56 歳女性である。30 歳から頭痛の 3 日以内に複視，左眼の内転位が出現し，頻度は月に 1 度で，症状は約 3 日で自然軽快していた。53 歳時に左外転神経麻痺をともなう眼筋麻痺性片頭痛 (OM) と診断されていた。2011 年 5 月発熱，感冒症状の 10 日後に両側眼窩部痛，複視，右眼の外転制限が出現したため精査入院した。MRI にて右外転神経が描出されたが，腫大や造影効果はなかった。右外転神経と前下小脳動脈との接触をみとめた。他疾患の除外により，OM にともなう右外転神経麻痺と診断した。ステロイド投与後眼症状は緩徐に軽快を示した。本症例のようにことなる時期に左右の外転神経麻痺を呈した OM はまれであり，推定される機序の考察を加えて症例報告する。

(臨床神経 2012;52:239-244)

Key words：眼筋麻痺性片頭痛，成人発症，再発性両側性外転神経麻痺，神経血管圧迫

## はじめに

眼筋麻痺性片頭痛 (ophthalmoplegic migraine, OM) は頭痛の後に眼筋麻痺を呈するまれな疾患であり，有病率は 100 万人に 1 人未満と報告されている<sup>1)</sup>。OM の多くは小児もしくは若年で発症し，動眼神経の障害がもっとも多く，外転神経麻痺は頻度が低い<sup>2)3)</sup>。われわれは長期間にわたり，反復性，自然軽快する左外転神経麻痺の既往を有する症例で，右外転神経麻痺をみとめた症例を経験した。OM で経過中に左右の外転神経麻痺を呈した成人例の報告はまれであり，その機序について文献的考察をふくめて報告する。

## 症 例

症例：56 歳，女性

主訴：頭痛，物が二重にみえる

既往歴：50 歳 子宮内膜症にて手術。53 歳 下垂体腺腫を指摘。53 歳から境界型糖尿病，高血圧，高脂血症を指摘された。

嗜好：喫煙，飲酒なし。

現病歴：30 歳より左眼の上奥から側頭部にかけて拍動性の頭痛が 3 日間続いた後に，物が二重にみえることが月に 1 度の頻度であった。複視は 3 日間で自然軽快を示していた。50

歳からは，頭痛後の複視が軽快しづらくなり，1 カ月経過しても完全には改善しなくなった。頭痛発作時に再度複視は増悪していた。左眼の内転位を友人より指摘されていた。他院で精査したが原因は不明であり，53 歳より当科で左外転神経麻痺をともなう OM と診断され通院加療となった。複視に対してはプリズム眼鏡で矯正していた。54 歳からロサルタン内服により，発作時の頭痛は軽減した。

2011 年 4 月下旬，38 度の発熱，感冒症状があり，近医で抗生剤を処方され，6 日間で解熱した。5 月初旬に普段と同様の左眼の奥の頭痛があり，その翌日には右眼の奥から側頭部の痛みと複視が出現し，プリズム眼鏡では矯正不可能となった。頭痛は消失していたが，複視が強く残存するため当科に精査入院となった (複視発症 8 日後)。

一般理学的所見：身長 158.7cm，体重 72.5kg，血圧 132/87 mmHg，体温 37.2℃，脈拍 90/分・整。胸腹部異常なし，四肢浮腫なし。

神経学的所見：意識清明。脳神経領域では瞳孔は 3mm で左右同大，対光反射は両側迅速であった。左眼は内転位であり，眼球運動は両側外転制限をみとめたが，眼振はなく，輻輳は保たれていた。眼瞼下垂はなかった (Fig. 1A)。眼球突出や結膜充血はなかった。顔面感覚は正常，顔面筋力に異常はなく，構音障害や嚥下障害はなかった。運動麻痺はみとめなかった。腱反射は四肢にて正常，左右差はなく，Babinski 徴候は両側ともに陰性であった。小脳系，感覚系に異常はなかった。

\*Corresponding author: 獨協医科大学神経内科 [〒321-0293 栃木県下都賀郡壬生町北小林 880]

<sup>1)</sup>獨協医科大学神経内科<sup>2)</sup>リハビリテーション天草病院脳神経内科

(受付日：2011 年 7 月 26 日)

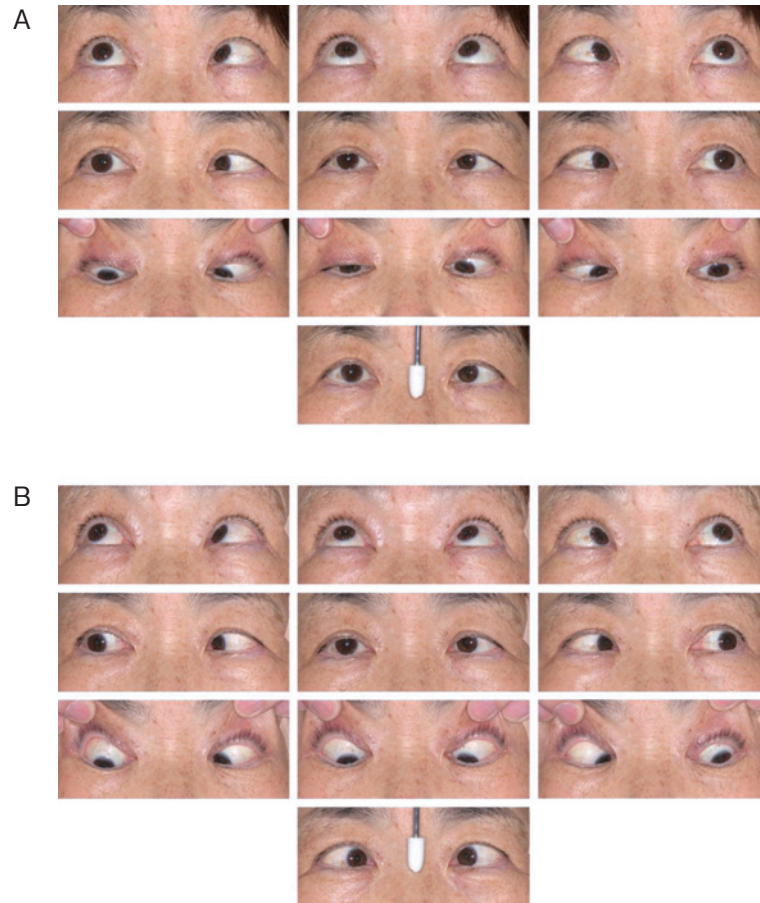


Fig. 1 The nine cardinal positions of gaze in addition to the near point of convergence. (A) On day 3, the left eye is adducted on forward gaze, and both eyes show limited abduction on lateral gaze. (B) On day 14, a slight improvement of the abduction of the right eye is observed.

髄膜刺激症候は陰性であった。

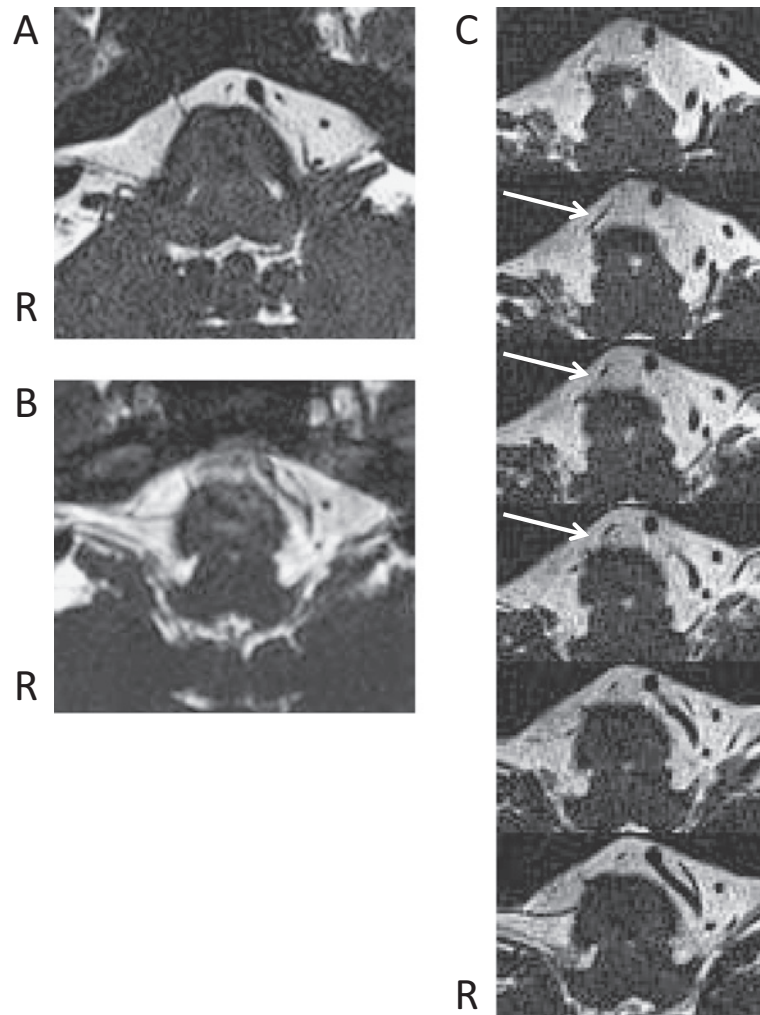
検査所見：一般血液検査では肝・腎機能、甲状腺機能は正常であり、白血球の上昇はなく、CRPは陰性、赤血球沈降速度は14mm/時であった。空腹時血糖値は165mg/dL、HbA1c-JDS 6.1%であった。抗サイログロブリン抗体、抗甲状腺ペルオキシダーゼ抗体は陰性、抗核抗体は80倍、抗アセチルコリン受容体抗体は陰性であり、血清ACE、リゾチーム値は正常であった。血清ビタミンB1、B12値、葉酸値は正常だった。下垂体前葉・後葉ホルモン値に異常はなかった。血清IgG4は27.6mg/dL (4.8~105)と正常値を示した。髄液検査では髄液は無色透明、初圧17.5cmH<sub>2</sub>O、細胞3/mm<sup>3</sup>(すべて単核球)、蛋白18mg/dLであった。頭部MRI検査では拡散強調画像では異常信号はなく、T<sub>2</sub>強調画像では両側深部白質に虚血性変化をみとめた。外眼筋の肥厚はなかった。MR angiography上は明らかな狭窄や動脈瘤はみとめなかった。Constructive interference in steady state (CISS)法では右外転神経が描出されたが腫大はなく(Fig. 2A, B)、右前下小脳動脈との接触をみとめた(Fig. 2C)。造影MRIでは右外転神経の造影効果は明らかではなかった。下垂体MRIでは下垂体前葉右側に嚢胞性病変をみとめ、海綿静脈洞部MRI冠状断像では海綿静脈

洞の腫脹はなく、脳神経への圧排は明らかではなかった。視力検査、視野検査に異常はなかった。

入院後経過：各種検査にて血管障害、脳動脈瘤、Tolosa-Hunt症候群、サルコイドーシス、甲状腺眼症、髄膜炎などは否定的であった。症状の日内変動はなく、抗アセチルコリン受容体抗体は陰性であり、重症筋無力症は否定的であった。血液検査にて糖尿病と診断したが、内服治療はせず食事、運動療法を施行した。下垂体嚢胞はみとめたが、それにとまなう脳神経麻痺は画像上明らかではなく、今までの左外転神経麻痺の病歴からOMにとまなう右外転神経麻痺と診断した。第6病日からプレドニゾン70mg/日内服を開始した。しかし、その後動悸、興奮、服薬拒否の出現があり7日間で漸減中止となった。第14病日より右眼外転制限が改善し(Fig. 1B)、精神状態も安定したため第18病日に退院とした。3ヵ月後の外来診察において右外転制限は完全に消失し、その後の眼筋麻痺の再燃はみられていない。

## 考 察

本症例は26年という長期間にわたる高頻度の頭痛発作に



**Fig. 2** Axial MRI at the pontine level. Constructive interference in steady-state (CISS) MRI (TR 1,380 msec; TE 187 msec) obtained on day 3 (A) and day 21 (B) depicting the right abducens nerve of the cisternal portion. No thickening of the right abducens nerve is observed. A CISS sequence MRI (C) showing neurovascular contact between the right abducens nerve and anterior inferior cerebellar artery (arrows).

続く反復する左外転神経麻痺から新たに右外転神経麻痺を生じたOM成人例である。診断に関しては国際頭痛分類第2版<sup>4)</sup>に基づき、2回以上の発作、外転神経麻痺をともない、OMと診断した。OMは一般に小児に多くみられる疾患であり、眼筋麻痺は可逆性であることが多いが、不可逆性となった症例も報告されている<sup>1)5)</sup>。同様に、本症例の左眼内転位は長期間の反復する左外転神経麻痺により、不可逆性になった可能性が考えられた。ゆえに入院時本症例は両眼の外転制限、左内転位を呈していたが、新たに加わった症候としては右外転神経麻痺のみと考えられた。

同一症例においてOMの経過中の別の時期に左右の外転神経の障害を呈した成人例の報告は本症例をふくめて4例のみである (Table 1)<sup>6)~8)</sup>。OMにおいて外転神経麻痺を呈する症例では、外転神経の造影効果をもとめた報告は2例存在するが<sup>9)10)</sup>、本症例もふくめ、成人例では造影効果はみられない

ことが多い<sup>6)~8)</sup>。特記すべき所見として本症例のOMの回数は他に比べて圧倒的に多かった。その理由として本症例の片頭痛の罹病期間が他症例に比して長く、OMの診断までの時間も長かったことが関与した可能性が考えられた。

鑑別診断として、本症例では右下垂体前葉に嚢胞をみとめたが、MRI冠状断の検討では外転神経をふくむ脳神経への圧排は明らかでなかった。糖尿病の関与については境界型糖尿病を指摘される前からの頭痛に関連した眼筋麻痺の経過があり、糖尿病性眼筋麻痺としては合致しなかった。諸検査所見より、他の疾患、サルコイドーシス、Tolosa-Hunt症候群、甲状腺眼症、重症筋無力症なども否定的であった。

OMの発症機序については未だ明らかではなく、国際頭痛分類第2版<sup>4)</sup>では第1群「片頭痛」から第13群「頭部神経痛および中枢性顔面痛」へと移行している。推定される機序として頭痛発作時に三叉神経血管系の活性化が神経ペプチドを放出

**Table 1** Adult cases of ophthalmoplegic migraine involving right and left abducens palsy at different time points reported in literature.

Author	Year	Age (years)/sex	Duration of migraine	Duration of headache	Duration of ocular palsy	Time between headache and ocular palsy	Total number of OM attacks	MRI P/C	DSA/MRA	Treatment
Giraud et al.	2007	54/M	N/A	5 days	N/A	5 days	2	N/N	N/N	Oxetorone
Manzouri et al.	2007	38/F	2 years	3 weeks	Several weeks	1 day	2	N/N	-/-	Botulinum toxin
Lal et al.	2009	52/M	15 years	21 days	N/A	N/A	2	N/N	N/N	Steroid
Present case	2012	56/F	26 years	3 days	3 months (current episode)	1 day (current episode)	150	Neurovascular contact between the right CNVI and anterior inferior cerebellar artery/N	-/N	Steroid

OM: ophthalmoplegic migraine; DSA: digital subtraction angiography; M: male; F: female; MRA: MR angiography; MRI P/C: magnetic resonance imaging - Plain/Contrast; N: normal; - : not performed; NA: not available; CN: cranial nerve

させ、それによる炎症性血管反応、ウイルス感染の関与、非ウイルス性炎症、虚血や血管による神経圧迫などがあげられる<sup>11)12)</sup>。さらにMRI上の造影効果や神経腫大は眼筋麻痺の発作反復により脱髄、再髄鞘化をくりかえすことによる反復性脱髄性神経障害や炎症を示唆すると考えられている<sup>13)</sup>。本症例で右眼に眼痛が生じたことに、発熱などの感冒様症状が生じた事実や、CISS法での血管圧迫がどのようにかかわっているかは、推測の域を出ない。しかし、敢えて推論をすれば、MRIにて右前下小脳動脈と右外転神経との接触がみられたことから、神経血管圧迫機序が今回のOMの原因として考えられた。外転神経と脳底動脈や前下小脳動脈との神経血管圧迫により、神経刺激症状ではなく、外転神経麻痺を呈した症例は過去に報告されている<sup>14)15)</sup>。

本症例以外では、齊藤ら<sup>11)</sup>とLinnら<sup>12)</sup>がOM患者において前下小脳動脈と外転神経への圧迫を報告している。しかし、金沢ら<sup>16)</sup>のCISS法による外転神経同定の検討では、健常成人21例の約50%に前下小脳動脈と外転神経の接触がみられている。眼筋麻痺の発症には片頭痛後の脳血管拡張が関与している可能性があるが、本症例においてMR angiographyでは正常であり、CISS法においても血管拡張の証拠はなかった。さらにKatoら<sup>15)</sup>は神経血管圧迫下で外転神経麻痺が発症するばあいには、接触部位が圧迫に脆弱である中枢神経セグメントをふくんでいることを推察している。また、本症例では、今回、発熱の先行があり、ウイルス感染の関与が示唆されたが、髄液所見上の異常はなく、通常の感冒症状であった可能性は否定できない。本症例において右外転神経の腫大や造影効果はなく、今までに反復障害されていた左外転神経の腫大や造影効果もみられなかったことは、炎症や脱髄に関連する反復性脱髄性神経障害<sup>13)</sup>を支持しない結果であった。さらに本症例における反復する左外転神経麻痺については、画像上の異常がとらえられなかったことに関して、虚血・微小血管障害の可能性が示唆された。成人のOM患者の検討では、眼筋麻痺を発症する前に片頭痛発作の増悪をみとめていた症例が多かったことから、難治性片頭痛自体がOMの原因となりうることや、MRIや髄液検査をふくめて異常がなく、内眼筋も

保たれていたことから、虚血・微小血管障害に関連した病態を考察している<sup>7)</sup>。虚血にいたるまでの機序として、片頭痛発作が三叉神経血管系の活性化をおこし、その後の血管壁内で神経ペプチドの放出、無菌性炎症・血管壁の浮腫が推定されている。虚血説を支持する報告としてShinら<sup>17)</sup>はOM2例(動眼神経麻痺)の発作中のSPECTで同側視床の血流低下が眼症状改善後に正常に戻ったことから、可逆性の後大脳動脈穿通枝領域の虚血を病因として挙げている。

典型的にはOMは12未満の小児発症、男性に多く、そのばあい内眼筋麻痺をともなう動眼神経麻痺の合併が多く、外転神経麻痺や滑車神経麻痺の合併はまれである<sup>1)~3)</sup>。一方小児で、頭痛をともなわず6カ月以内自然軽快する反復性外転神経麻痺を示す病態が、女性に多く報告されている<sup>18)</sup>。さらに、Lalら<sup>7)</sup>の検討では片頭痛7,000例の成人患者のうち、眼筋麻痺性片頭痛は62例(0.89%)にみられ、そのうち、外転神経麻痺は56.5%(35例)、動眼神経麻痺は33.9%(21例)、滑車神経麻痺は8.1%(5例)、外転神経麻痺と滑車神経の合併は1.6%(1例)にみられた。性差については女性が多い傾向であり(53.4%)、52例がMRI検査を受け、造影MRIを施行された45例のうち、脳神経の造影効果のみとめた症例はなかった。このような背景因子の相違から、Lalら<sup>7)</sup>は小児発症の動眼神経麻痺を呈するOMと成人発症で重度の反復性片頭痛に関連した外転神経麻痺を呈するOMの2つの亜型が存在する可能性について考察している。これらが、同一疾患の別の時期をみているのかことなる疾患に属するのか、さらなる検討が必要である。

頭痛の性状としては、上眼窩から側頭部にかけての拍動性の痛みであり、ロサルタン内服により頭痛は軽減していた。片頭痛におけるアンジオテンシンII受容体拮抗薬の有効性は報告されており<sup>19)</sup>、本症例の頭痛の性状も片頭痛に合致した。OMに対する治療として、ステロイドの有効性については確立されていないが<sup>3)</sup>、有効であるという報告もあり<sup>7)20)</sup>、本症例においても試みたが、副作用により中断となった。しかし、その後3カ月間にわたり眼筋麻痺の再燃はないことから、自然軽快した可能性は完全には否定できないが、ステロイドによ

る頭痛の予防効果が示唆された。神経圧迫や虚血性機序のばあいにおいても、血管炎症の局所メディエーター活性化の関与が示唆されている<sup>20)</sup>。

本疾患の病態は未だ解明されておらず、治療法も確立していない。そのため、さらなる症例の詳細な検討により、発作時の治療、関連因子や予後などについての検討が重要である。

※本論文に関連し、開示すべき COI 状態にある企業、組織、団体はいずれも有りません。

## 文 献

- 1) Hansen SL, Borelli-Moller L, Strange P, et al. Ophthalmoplegic migraine: diagnostic criteria, incidence of hospitalization and possible etiology. *Acta Neurol Scand* 1990;81: 54-60.
- 2) Carlow TJ. Oculomotor ophthalmoplegic migraine: is it really migraine? *J Neuroophthalmol* 2002;22:215-221.
- 3) Crevits L, Verschelde H, Casselman J. Ophthalmoplegic migraine: an unresolved problem. *Cephalalgia* 2006;26: 1255-1259.
- 4) Headache Classification Subcommittee of the International Headache Society. The International Classification of Headache Disorders: 2nd edition. *Cephalalgia* 2004;24 Suppl 1:9-160.
- 5) De Renzi E, Nichelli P. Ophthalmoplegic migraine with persistent abducens nerve palsy. *Eur Neurol* 1977;15:227-230.
- 6) Giraud P, Valade D, Lanteri-Minet M, et al. Is migraine with cranial nerve palsy an ophthalmoplegic migraine? *J Headache Pain* 2007;8:119-122.
- 7) Lal V, Sahota P, Singh P, et al. Ophthalmoplegia with migraine in adults: is it ophthalmoplegic migraine? *Headache* 2009;49:838-850.
- 8) Manzouri B, Sainani A, Plant G, et al. The aetiology and management of long-lasting sixth nerve palsy in ophthalmoplegic migraine. *Cephalalgia* 2007;27:275-278.
- 9) Lavin PJ, Aulino JM, Uskavitch D. "Ophthalmoplegic migraine" with reversible MRI enhancement of the cisternal sixth cranial nerve. *J Neuroophthalmol* 2009;29:151-153.
- 10) Lee TG, Choi WS, Chung KC. Ophthalmoplegic migraine with reversible enhancement of intraparenchymal abducens nerve on MRI. *Headache* 2002;42:140-141.
- 11) 齊藤由幸, 橋本雅人, 小原裕一郎ら. 眼筋麻痺性片頭痛が原因と思われる外転神経麻痺の1例. *神経眼科* 2007;24:170-174.
- 12) Linn J, Schwarz F, Reinisch V, et al. Ophthalmoplegic migraine with paresis of the sixth nerve: a neurovascular compression syndrome? *Cephalalgia* 2008;28:667-670.
- 13) Lance JW, Zagami AS. Ophthalmoplegic migraine: a recurrent demyelinating neuropathy? *Cephalalgia* 2001;21: 84-89.
- 14) De Ridder D, Menovsky T. Neurovascular compression of the abducent nerve causing abducent palsy treated by microvascular decompression. Case report. *J Neurosurg* 2007;107:1231-1234.
- 15) Kato H, Nakajima M, Ohnaka Y, et al. Recurrent abducens nerve palsy associated with neurovascular compression. *J Neurol Sci* 2010;295:135-136.
- 16) 金沢 勉, 岩崎友也, 高橋麻由ら. 3D-CISS法による外転神経同定方法の撮像手技の検討. *日本放射線技術学会雑誌* 2003;59:958-964.
- 17) Shin DJ, Kim JH, Kang SS. Ophthalmoplegic migraine with reversible thalamic ischemia shown by brain SPECT. *Headache* 2002;42:132-135.
- 18) Affi AK, Bell WE, Bale JF, et al. Recurrent lateral rectus palsy in childhood. *Pediatr Neurol* 1990;6:315-318.
- 19) 竹島多賀夫. メタボリックシンドローム治療による片頭痛の予防. *Brain and Nerve* 2009;61:1143-1153.
- 20) Smith CD, Reeves AG. Amelioration of ophthalmoplegic migraine by prednisone: a case report. *Headache* 1986;26: 93-94.

**Abstract****A 56-year-old woman with adult-onset ophthalmoplegic migraine presenting with recurrent bilateral abducens nerve palsy**

Ayaka Numao, M.D.<sup>1)</sup>, Keisuke Suzuki, M.D., Ph.D.<sup>1)</sup>, Yuka Watanabe, M.D., Ph.D.<sup>1)</sup>, Naoki Izawa, M.D.<sup>1)</sup>,  
Toshiki Nakamura, M.D., Ph.D.<sup>2)</sup>, Hisatake Iwanami, M.D., Ph.D.<sup>1)</sup> and Koichi Hirata, M.D., Ph.D.<sup>1)</sup>

<sup>1)</sup>Department of Neurology, Dokkyo Medical University

<sup>2)</sup>Department of Neurology, Rehabilitation Amakusa Hospital

A 56-year-old woman had been experiencing episodic left eye pain followed within 3 days by double vision and adduction of the left eye since the age of 30. The episodes occurred once per month, and her symptoms spontaneously resolved within 3 days. The patient was diagnosed with ophthalmoplegic migraine (OM) with left abducens nerve palsy at the age of 53 years. In May 2011, she developed bilateral retro-orbital pain followed by double vision and limitation of abduction of the right eye. She recalled having a cold and high fever 10 days before the onset of the headache. MRI showed no thickening or enhancement of the right abducens nerve. Constructive interference in steady-state (CISS) MRI showed neurovascular contact between the right abducens nerve and anterior inferior cerebellar artery. Right abducens nerve palsy accompanied by OM was diagnosed after other diseases that can cause ophthalmoplegia were excluded. The patient's eye symptoms gradually improved following steroid treatment. There have been a few similar case reports of adult patients with OM showing left and right abducens nerve palsy at different time points. In this case report, we discuss the possible mechanisms related to OM.

(Clin Neurol 2012;52:239-244)

**Key words:** ophthalmoplegic migraine, adult-onset, recurrent bilateral abducens nerve palsy, neurovascular compression

---