

Mitoxantrone 治療中に帯状疱疹ウイルスによる髄膜炎を呈した Neuromyelitis optica の 1 例

中野 仁¹⁾ 本山 りえ¹⁾ 田中 恵子²⁾ 田中 正美^{1)*}

要旨：症例は Neuromyelitis optica (NMO) の 36 歳女性である。ステロイド内服で再発を抑制できず、Mitoxantrone (MITX) 投与中に髄膜炎を発症した。髄液で帯状疱疹ウイルス (VZV) PCR が陽性であった。移植や多発性硬化症 (MS) の免疫治療では、日和見感染症として VZV が注目されているが、NMO で MITX 治療に関連したヘルペスウイルス再活性化は記載がないので報告する。

(臨床神経 2011;51:703-705)

Key words：視神経脊髄炎、ミトキサントロン、帯状疱疹ウイルス、髄膜炎、日和見感染

はじめに

多発性硬化症 (以下 MS) や Neuromyelitis optica (NMO) の再発予防に Mitoxantrone (以下 MITX) が投与されている¹⁾。MS では近年さまざまな免疫治療がおこなわれているが、一部で帯状疱疹ウイルス (以下 VZV) の再活性化が問題になっている。MITX の投与中に、従来報告のない、VZV 再活性化による皮疹と続発する髄膜炎を発症した NMO 症例を経験したので報告する。

症 例

36 歳 女性

主訴：両下肢のしびれと動かしにくさ

既往歴：小児期に気管支喘息、アトピー性皮膚炎。

家族歴：特記事項なし。

現病歴：2002 年 12 月、右視力低下が出現し、2009 年 2 月までに 10 回の頸胸髄での脊髄炎を反復し、両下肢の痙性麻痺、C6 以下の感覚障害などが残存していた。経過中に胸髄 MRI で Th1-5 レベルの T₂ 高信号病変をみとめ、抗 AQP4 抗体が陽性であった。経口ステロイド内服を減量すると再発をくりかえしたため継続していたが、糖尿病、骨粗鬆症、圧迫骨折を発症し、ニューモシスチス肺炎にも罹患した。その後アザチオプリン (AZT) の併用でステロイドの減量が試みられたが、再発を抑制できず中止された。前医での AZT の詳細な投与量や投与期間は不明であった。ステロイド以外の治療を希望し 2009 年 6 月に当院を受診した。同月より MITX 治療を開

始しステロイドを減量した。2010 年 2 月までに MITX は 6~10mg/m² を 1 クールとして 5 クール投与した (合計量は 38 mg/m²)。2010 年 5 月 MITX 投与のため入院時、プレドニゾロンは 11mg/日であった。

現症：身長 155cm、体重 51kg、一般身体所見に特記事項なし。神経学的には意識清明、MMSE 25 点、右は失明、左は指数弁、その他脳神経に異常なく、四肢の筋力は下肢遠位で 4、腱反射は上下肢とも減弱、Babinski 徴候は両側陽性、小脳性運動失調もなく、歩行不能であった。感覚系では両側 C6 以下の温痛覚鈍麻と腰部以下の振動覚鈍麻あり。排尿障害なし。EDSS は 5.5。

検査所見：入院時の白血球は 7,800/ μ l (好中球 61.1%、リンパ球 29.0% など) で、その他一般血算・生化学に異常なく、IgG は 783mg/dl。抗核抗体や抗 SS-A/B 抗体など各種自己抗体は陰性であった。髄液オリゴクローナルバンドは陰性で、IgG index 0.48。脳 MRI は FLAIR 像でテント上の両側深部白質に 6 カ所の高信号域があり、脊髄 MRI では C4~T7 の脊髄中心部灰白質に不連続な T₂ 高信号病変をみとめた。

入院後経過 (Fig. 1)：MITX 7mg/m² 投与 3 日後の白血球は 7,600/ μ l で、翌日に左臀部~大腿に赤色隆起性の皮疹が生じ、帯状疱疹と診断しバラシクロビル 3,000mg/日を内服開始した。同 7 日後に発熱 (38.8℃) し、頭痛、悪心、項部硬直などの髄膜刺激症候が出現し、脳脊髄液検査で蛋白 144mg/dl、細胞数 44 (単核 28、多核 16) / μ l、糖 38mg/dl (血糖は 90mg/dl) であり、髄膜炎と診断しアシクロビル 1,500mg/日を開始した。同日の白血球は 4,400/ μ l (好中球 56.3%、リンパ球 39.3%、単核 3.7% など) で、以前の投与時と同じ経過だった。MITX 投与 9 日後には白血球は 2,400/ μ l (好中球 30.0%、リン

*Corresponding author: NHO 宇多野病院多発性硬化症センター [〒616-8255 京都市右京区鳴滝音戸山 8]

¹⁾NHO 宇多野病院多発性硬化症センター

²⁾金沢医科大学神経内科

(受付日：2010 年 12 月 27 日)

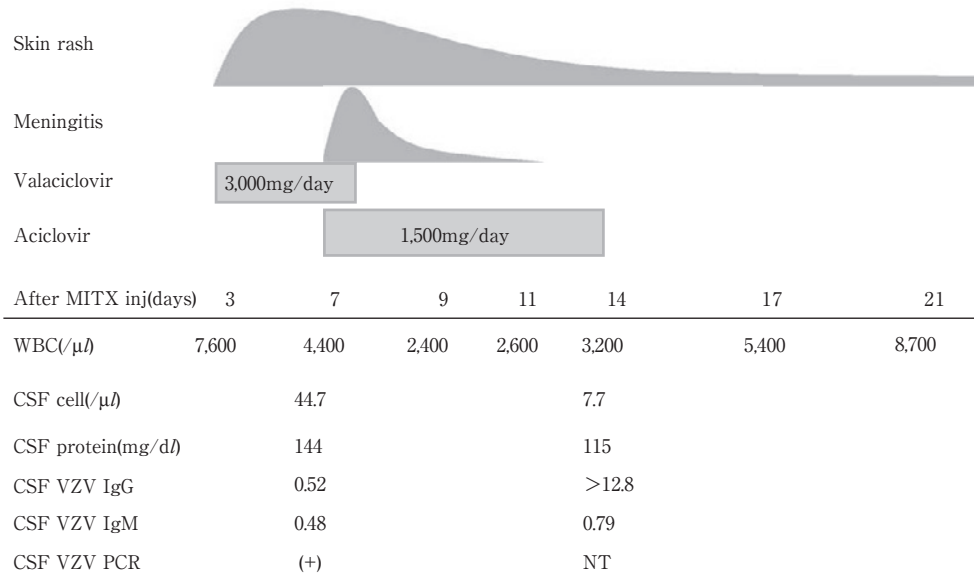


Fig. 1 Clinical course.

The patient developed skin rash 4 days after mitoxantrone (MITX) (7mg/m²) injection (inj) and was diagnosed with aseptic meningitis. The numbers of white blood cells (WBC) in the blood were normal before skin rash and decreased to 2,400 nine days after MITX injection. PCR for varicella zoster virus (VZV)-DNA was positive in the cerebrospinal fluid (CSF) 7 days after MITX injection.

パ球 64.0%, 単球 4.0% など)まで低下したが, 帯状疱疹・髄膜炎の両者とも改善し, 数日でいずれも正常化した。MITX 投与 7 日後の髄液 VZV-DNA PCR が陽性で, VZV 抗体価も上昇しており, 血液, 髄液の細菌・抗酸菌培養陰性, HSV-DNA PCR 陰性, β -D-グルカン陰性, 墨汁染色陰性, 髄液クリプトコッカス抗原陰性から VZV による髄膜炎と考えた。白血球は MITX 投与 17 日後には 5,400/ μ l, 同 21 日後には 8,700/ μ l と回復した。MITX 投与開始後再発がないことから, 以前より NMO の活動性がおさえられていると考えられたが, MITX の継続は再度同様の VZV 活性化がおこるリスクがあるため, AZT100mg/日とプレドニゾン 15mg/日内服に変更し, 退院した。その後, 帯状疱疹後神経痛はなく, また MITX 開始以降 20 カ月間, 再発はない。

考 察

本例は NMO の再発予防として MITX 投与後に, 白血球減少が生じる直前に帯状疱疹と髄膜炎を生じた一例である。MITX は中枢神経系抗原に対して反応性を有する T 細胞, B 細胞の免疫作用の抑制, マクロファージ介在性の髄鞘および軸索障害の抑制を発揮することで MS や NMO 治療に効果を発揮すると考えられる。副作用は心毒性, 白血病, 骨髄抑制, 無月経, 食欲不振, 脱毛, 易感染性などがあげられる。これまで, 悪性リンパ腫などで他の抗瘤剤と併用し, VZV による髄膜炎をきたした報告はあるが²⁾, MITX を投与した MS, NMO 症例で帯状疱疹ウイルスによる髄膜炎を呈した報告は検索したかぎりではなかった。ステロイドと MITX の併用が VZV

再活性化のリスクを高めた可能性や糖尿病が関与した可能性はあるが, 発症時の糖尿病薬は α グルコシダーゼ阻害薬の内服のみで空腹時血糖 69mg/dl, HbA1c 5.1% と良好であった。なお VZV 再活性化時の白血球は正常であったが, 悪性腫瘍患者では VZV 特異的 T 細胞が障害される結果, 再活性化にいたると考えられており, 白血球やリンパ球の数値と再活性化は無関係という報告がある³⁾。また SLE では IFN- γ , TNF- α を産生する VZV 特異的 memory CD4 細胞の減少が VZV 再活性化のリスクとされる⁴⁾。一般にウイルス感染においては細胞性免疫が重要である。しかし MITX は非特異的に免疫をおさえるため, 本症例における正常白血球にもかかわらず VZV が再活性化した可能性としては, ウイルス特異的 CD4 細胞数の変化, それにともなう CD8 機能の低下が関与しているのかもしれない。

移植治療後では VZV をはじめとするヘルペスウイルス感染症が注目されているが⁵⁾⁶⁾, MS でも 2010 年秋から米国で市販された Fingolimod の治験中に単純ヘルペス脳炎と播種性帯状疱疹で各々 1 例ずつ死亡例が報告された⁷⁾。内服薬として注目されていた Cladribine でも, CLARITY study で 20/884 例で播種性ではなかったものの帯状疱疹の発症がみとめられている⁸⁾。

健康人でも VZV の再活性化は起こりうるが, 今後, これらの免疫治療により, たとえ白血球やリンパ球が著減していなくても, 再活性化が誘発される可能性を考慮すべきである。

本研究は, 厚生労働省難治性疾患克服研究事業「免疫性神経疾患に関する調査研究」班 (主任研究者: 楠 進近畿大学神経内科教授) の助成を受けた。

文 献

- 1) 「多発性硬化症治療ガイドライン」作製委員会, 編. 多発性硬化症治療ガイドライン 2010. 東京: 医学書院; 2010. p. 78-86.
- 2) 遠藤一博, 小林功幸, 川井信孝ら. アンクロピル長期投与が有効であった再発性, 難治性汎発性帯状疱疹を合併した非ホジキンリンパ腫の 1 例. 感染症誌 1993;73:341-345.
- 3) Malavige GN, Rohanachandra LT, Jones L, et al. IE63-specific T-cell responses associate with control of sub-clinical varicella zoster virus reactivation in individuals with malignancies. Br J Cancer 2010;102:727-730.
- 4) Park HB, Kim KC, Park JH, et al. Association of reduced CD4 T cell responses specific to varicella zoster virus with high incidence of herpes zoster in patients with systemic lupus erythematosus. J Rheumatol 2004;31:2151-2155.
- 5) Onozawa M, Hashino S, Haseyama Y, et al. Incidence and risk of postherpetic neuralgia after varicella zoster virus infection in hematopoietic cell transplantation recipients: Hokkaido hematology study group. Biol Blood Marrow Transplant 2009;15:724-729.
- 6) Muñoz P, Valerio M, Palomo J, et al. Infectious and non-infectious neurologic complications in heart transplant recipients. Medicine 2010;89:166-175.
- 7) Cohen JA, Barkhof F, Comi G, et al. Oral fingolimod or intramuscular interferon for relapsing multiple sclerosis. N Engl J Med 2010;362:402-415.
- 8) Giovannoni G, Comi G, Cook S, et al. A placebo-controlled trial of oral cladribine for relapsing multiple sclerosis. N Engl J Med 2010;362:416-426.
- 9) Marriott JJ, Miyasaki JM, Gronseth G, et al; Therapeutics and Technology Assessment Subcommittee of the American Academy of Neurology. Evidence Report: The efficacy and safety of mitoxantrone (Novantrone) in the treatment of multiple sclerosis: Report of the Therapeutics and Technology Assessment Subcommittee of the American Academy of Neurology. Neurology 2010;74:1463-1470.

Abstract

A case of neuromyelitis optica with varicella zoster virus meningitis during mitoxantrone treatment

Hitoshi Nakano, M.D.¹⁾, Rie Motoyama, M.D.¹⁾, Keiko Tanaka, M.D.²⁾ and Masami Tanaka, M.D.¹⁾

¹⁾Multiple Sclerosis Center, Utano National Hospital

²⁾Department of Neurology, Kanazawa Medical University

A 36-year-old woman with neuromyelitis optica had been treated with steroids for the prevention of relapse. However, her treatment was not effective and she showed adverse effects such as diabetes mellitus, osteoporosis, compression fractures, and *Pneumocystis carinii* pneumonia. Therefore, we started her on mitoxantrone treatment. After five courses of mitoxantrone injection, she developed a herpes zoster infection in her thigh followed by aseptic meningitis. PCR for varicella zoster virus (VZV)-DNA was positive in the cerebrospinal fluid. The mechanisms that caused VZV reactivation by mitoxantrone are not known. Opportunistic herpes virus reactivation may occur easily with increasing use of immunosuppressive drugs for both neuromyelitis optica and multiple sclerosis. These drugs must be used under careful supervision.

(Clin Neurol 2011;51:703-705)

Key words: neuromyelitis optica, mitoxantrone, varicella zoster virus, meningitis, opportunistic infection