総　説

筋病理の基本

西野　一三*

要旨：筋病理は，筋疾患診断において中心的な役割を果たしている．検体採取・固定・運搬の際，人工産物が入りやすい．ヘマトキシリン・エオジン染色は，構築の変化，筋線維大小不同に加えて，壊死・再生線維，内鞘線維化，リンパ球浸潤などを評価する．ゴモリ・トリクローム変法はタンパク質凝集体などの異常構造物の同定にもちいる．NADH-TR 染色は，筋原線維間網を描出するため，筋原線維の乱れを評価するのに適している．ミオシン ATPase は，筋線維タイプの評価にもちいる．タイプ 1 線維の選択的萎縮は筋原性変化を，筋線維タイプ群化は神経再支配を反映する．すべての染色での所見を総合して，筋原性か神経原性変化かを判定する．

（臨床神経 2011;51:669-676）

Key words：筋病理，筋生検，組織化学

はじめに

分子生物学が発展した現代においても，依然として筋病理学は，筋疾患の診断で中心的役割を果たしている．事実，大半の筋疾患は筋病理学的所見に基づいて分類・定義されている．とくに，先天性ミオパチーでは，病名そのものが組織学に基づくものであり，筋病理診断なしには診断を付けることができない．

筋生検と固定

1．筋生検部位の選択と検体の大きさ

徒手筋力テスト 4 レベルの筋を生検することが望ましい．とくに選択的な筋障害をみとめる疾患では，筋生検前に筋 CT や MRI で筋障害の程度を評価し，生検部位を決定することが望ましい．上腕二頭筋か大腿直筋が中程度に障害されているならば，これらの筋から筋生検をおこなうのが良い．これらの筋では，タイプ 1, 2A, 2B の三種類の筋線維がモザイクをなして 1/3 ずつ存在することが確立しているため，筋線維タイプの分布異常を評価できるからである．筋炎のばあいには，病変が局所的にしか存在しないことが多いので，あらかじめ MRI を撮影し，所見のある部位を狙って筋生検をおこなうべきである．

筋生検の手技について，本稿では詳しく触れないが，外科医任せにしてしまうと，しばしば病理標本として使い物にならない検体となってしまうことに注意が必要である．これは，採取した検体がその後どのように処理・観察されるか知らないために，採取部位を糸で縛ったり，電気メスを使用したり，強く筋線維を引っ張ったりしてしまうことにより生じるものである．経験を持った神経内科医が自ら筋生検をおこなうか，責任を持って，検体取り扱いに関する正しい知識を外科医に伝えるかする必要がある（誤解の無いようにいうと，正しい知識を持った外科医が採取した検体は，とても素晴らしい）．

採取する検体の大きさは，成人では，鉛筆の太さ程度で，長さ 1～1.5cm 程度を目処にする．代謝性筋疾患などがうたがわれ，生化学検査に多量の検体を要することが予想されるばあいには，大きめの検体を採取するか複数の検体を採取する．小さすぎる検体では，切片内に病変がふくまれる確率が低くなり，診断確度が低下する．

2．筋生検検体の固定

検体の固定には，ホルマリン固定，新鮮凍結固定，グルタールアルデヒド固定などがあるが，特別な理由がないかぎりホルマリン固定をおこなう必要はない．筋病理学では，凍結検体をもちいた各種の組織化学染色が発達しており（Table 1），新鮮凍結固定がもっとも重要である．詳しくは成書を参照していただきたいが[1]，ここでは要点のみを記載する．

凍結固定には，採取した検体をトラガカントゴムを盛りつけたコルク片の上に垂直に立てる．この検体を，コルク片ごと液体窒素で間接的に凝固点（－160℃）まで冷却させたイソペンタン中で，1 分間以上検体を攪拌しながら固定する．完了後すぐにドライアイス上に検体を載せる．イソペンタンや液体窒素が入手できないばあい，ドライアイスで冷却したアセトンで代用することも可能である．ただしこのばあいの固定温度は－79℃ となる．固定に失敗したり凍結後に融解したりすると，人工産物が生成され，評価がいちじるしく困難になる．基本的に，一般病院の病理部門ではホルマリン固定検体を対象にしており，筋生検検体の凍結固定はおこなえないと考え

*Corresponding author: 国立精神・神経医療研究センター神経研究所疾病研究第一部〔〒187-8502　東京都小平市小川東町 4―1―1〕
国立精神・神経医療研究センター神経研究所疾病研究第一部
（受付日：2011 年 6 月 29 日）

Table 1　Routine histochemical stainings at National Center of Neurology and Psychiatry.

1. ヘマトキシリン・エオジン染色（hematoxylin and eosin；H&E）
2. ゴモリ・トリクローム変法（modified Gomori trichrome）
3. NADH-tetrazolium reductase（NADH-TR）
4. コハク酸脱水素酵素（succinate dehydrogenase；SDH）
5. チトクローム c 酸化酵素（cytochrome c oxidase；COX）
6. Oil red O（ORO）
7. 酸フォスファターゼ（acid phosphatase；ACP）
8. アルカリフォスファターゼ（alkaline phosphatase；ALP）
9. 非特異的エステラーゼ（nonspecific esterase；NSE）
10. アセチルコリンエステラーゼ（acetylcholinesterase；AChE）
11. Periodic acid Schiff（PAS）
12. Congo red
13. Myoadenylate deaminase（AMP deaminase）
14. Menadione-linked α-glycerophosphate dehydrogenase（MAG）
15. フォスフォフルクトキナーゼ（phosphofructokinase；PFK）
16. フォスフォリラーゼ（phosphorylase）
17. Myosin ATPase（ルーチン）pH 10.3
18. Myosin ATPase（ルーチン）pH 10.4
19. Myosin ATPase（ルーチン）pH 10.5
20. Myosin ATPase（ルーチン）pH 10.6
21. Myosin ATPase（ルーチン）pH 10.7
22. Myosin ATPase（ルーチン）pH 10.8
23. Myosin ATPase（pH 4.7）
24. Myosin ATPase（pH 4.6）
25. Myosin ATPase（pH 4.5）
26. Myosin ATPase（pH 4.4）
27. Myosin ATPase（pH 4.3）
28. Myosin ATPase（pH 4.2）
29. Myosin ATPase（pH 4.1）

た方が良い．そのため，神経内科医は，原則的に自ら凍結固定をおこなうか，病理部門に正しい知識と技術を伝える責任がある．

グルタールアルデヒド固定は電顕観察用に必要である．依然として病態不明の筋疾患や過去に報告のない疾患も少なくなく，そのようなばあいには，電顕的観察が求められる．是非，電顕用に検体の一部をグルタールアルデヒド固定しておきたい．

筋病理報告書の記載の仕方

われわれは，Microscopic findings，Pathological diagnosis，Comments の3項目に分けて筋病理報告書を記載している．Microscopic findings の項目では，個々の染色標本について，順次所見を記載する．Pathological diagnosis では，すべての所見を踏まえて，筋原性変化なのか神経原性変化なのかを記載し，重要な所見を要約して箇条書きにする．Comments では，疾患特異的変化の有無を踏まえて，可能性の高い疾患や除外すべき疾患について議論し，更におこなうべき検査があればそれを記載するようにしている．

Table 2　Pathological evaluation on hamatoxylin and eosin staining.

1. 全体の構築の変化
2. 筋線維大小不同
3. 筋線維の壊死・再生
4. 核の変化
5. 細胞浸潤
6. 内鞘線維化
7. その他の構造的変化

染色標本の読み方

凍結固定標本に対して，多くの組織化学染色法が開発されているが（Table 1），もっとも重要なのは，ヘマトキシリン・エオジン染色，ゴモリ・トリクローム変法，NADH-テトラゾリウム還元酵素の3種類であるといわれる．本稿では，これら3つの染色と筋線維タイプを染め分けるミオシン ATPase 染色に焦点を当てて解説する．

1. ヘマトキシリン・エオジン染色

基本的な構造変化をみるための染色である（Table 2）．正常筋線維は，横断面でみると多角形で筋核は周辺部に存在する．成人のばあい，筋線維径は 60～80μm である．通常，100μm を超えると肥大線維と判定される．筋線維の大小不同はもっとも基本的な病理情報の一つである．筋線維の直径を測定し，最小径から最大径までの分布や平均を記載する．原則として，障害の程度が強ければ筋線維大小不同もいちじるしくなる．ただし，先天性疾患では筋線維すべてが小径であったり，筋線維径が小径線維と大径線維の二峰性に分布したりすることもある．また進行期には，肥大線維のみがみとめられることもある．

筋線維は数十本単位でまとまって存在しており，このまとまりを筋束と呼ぶ．筋束と筋束の間の間質は周鞘（perimysium），筋束内の筋線維と筋線維の間の間質は内鞘（endomysium）と呼ばれる．筋腱接合部や末梢神経進入部を除けば，内鞘には線維組織をみとめない．したがって，内鞘に線維組織が存在するならば，それは線維化をきたしていることを確実に意味している．そのため，線維化の有無を記載する際，敢えて「内鞘線維化（endomysial fibrosis）」という言葉をもちいることが多い．

皮膚筋炎の際には，しばしば萎縮線維が筋束周辺部にまとまって存在しているのが観察される．これは perifascicular atrophy（Fig. 1）と呼ばれ，診断的所見である．

Werdnig-Hoffmann 病とも呼ばれる脊髄性筋萎縮症（spinal muscular atrophy）1型（SMA1）など，先天性の神経原性疾患では，しばしば筋束ごとすべての筋線維が萎縮しており，大群集萎縮（large group atrophy）（Fig. 2）と呼ばれる．この疾患でみられる萎縮線維は丸みを帯びているのが特徴である．一方，筋萎縮性側索硬化症などの後天的神経原性疾患では，萎縮線維が角張っており，しばしば小角化線維と呼ばれる．ただ

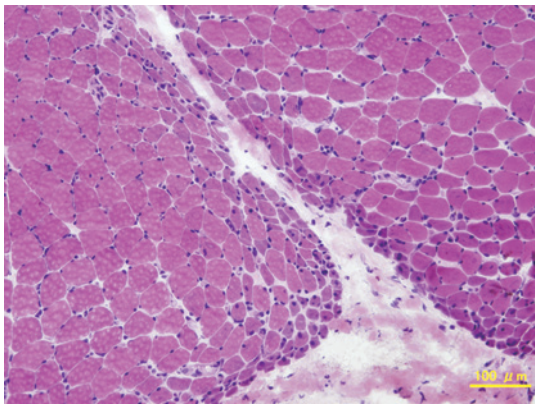

Fig. 1 Perifascicular atrophy. Muscle from a 7-year-old boy with juvenile dermatomyositis shows atrophic fibers clustered in perifascicular area. This is a diagnostic finding of dermatomyositis. (hematoxylin and eosin)

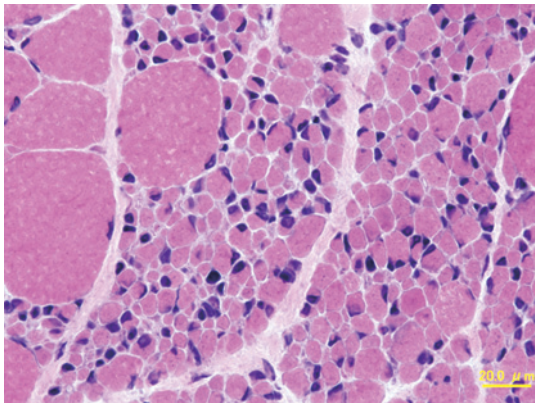

Fig. 2 Large group atrophy. Muscle from a 2-year-old girl with spinal muscular atrophy 1 (or Werdnig-Hoffmann disease) shows fascicles solely composed of round atrophic fibers. (Hematoxylin and eosin)

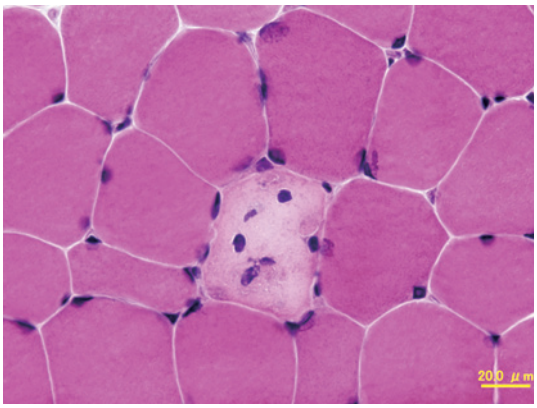

Fig. 3 Necrotic fiber. Muscle from a 36-year-old woman with dysferlinopathy shows a necrotic fiber with pinkish cytoplasm that reflects liquefaction of the cytoplasm immediately after necrosis. Macrophages are also observed. (Hematoxylin and Eosin)

し，これらの小角化線維は，神経原性疾患においては脱神経筋線維を反映しているものと考えられるが，小角化する原因は様々であり，小角化線維がすなわち神経原性変化を意味するわけではない．神経再支配を受けた後，さらに脱神経がおこると，その末梢神経の支配領域の筋線維が数本から数十本単位でまとまって小角化する．これを小群集萎縮（small group atrophy）という．程度がいちじるしく，筋束全体が萎縮するようなばあいもあり，このようなばあいには大群集萎縮と呼ばれる．いずれも脱神経を反映する重要な所見である．

筋線維壊死・再生変化は，筋ジストロフィーにおけるもっとも重要な所見である．われわれは，たとえ所見がなくとも，筋線維壊死・再生変化が無かったと記載するようにしている．筋線維は壊死すると，筋線維細胞質が溶解して薄いピンク色になり，内部にマクロファージが侵入する（Fig. 3）．これと平行して，筋衛星細胞から分裂した筋芽細胞が壊死線維内で分化して更に融合し，筋線維を再生する．再生線維は盛んにタンパク質を合成しているために，核が大きく，核小体がめだつ．さらには，核や細胞質にタンパク質合成装置であるリボソームが充満しているために好塩基性に青みがかって染色される．再生線維では，筋核は筋線維内部にあるが（内在核と呼ぶ），再生が完了するころ筋線維周辺部へと移動する．

筋ジストロフィーは，壊死・再生をくりかえす疾患であるため，一つの切片内で壊死から再生完了までの様々なフェーズが観察される．一方，発作性ミオグロビン尿症などにより，一時期に一斉に壊死をおこした筋では，筋生検の時期に応じて壊死または再生の一定のフェーズの像しか観察されないことが多い．また，デュシェンヌ型など筋鞘膜脆弱性を病態とする筋ジストロフィーでは，数本単位で壊死・再生線維がまとまって存在していることが多い．

内在核は再生線維でみられることは述べたが，再生以外でも筋核が内在するばあいがある．たとえば，先天性ミオパチーの一つである中心核ミオパチーでは，大半の筋線維で筋線維中心部に筋核が存在している（Fig. 4）．したがって，内在核といわず，とくに中心核という言葉が使用される．また，筋強直性ジストロフィーではしばしば多数の内在核をみとめる．

炎症細胞浸潤は炎症性筋疾患の重要な所見である．周鞘内の血管周囲のリンパ球浸潤をみとめることが多いが，軽度のものは非特異的にみとめられることがある．多発筋炎や封入体ミオパチーでは，内鞘へのリンパ球浸潤が特徴的で，非壊死性線維をかこむようにして存在し，時には筋線維内部へも侵入しているのが確認される．これらのリンパ球はCD8陽性の細胞障害性T細胞であることがわかっている．サルコイドミオパチーでは，周鞘や内鞘に類上皮細胞とLanghans巨細胞からなる非乾酪性肉芽腫をみとめる．周辺部にはリンパ球をともなう．

時に筋線維内に空胞をみとめることがある．Pompe病では，内部に好塩基性で不定型な物質をふくんだ比較的大きな空胞がみとめられる．この空胞はグリコーゲンや細胞質分解

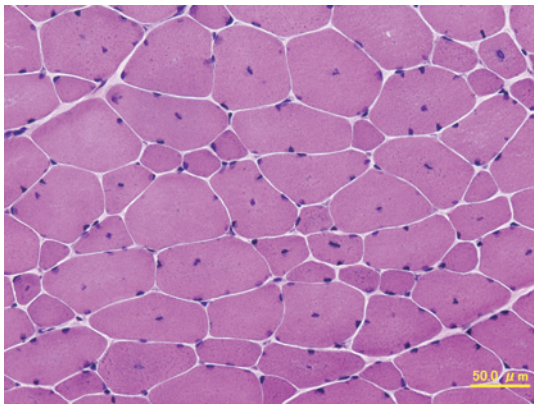

Fig. 4　Centronuclear myopathy. This 15-year-old boy has centrally-placed nuclei in almost all fibers. A dominant mutation in dynamin 2 gene was later confirmed. (Hematoxylin and Eosin)

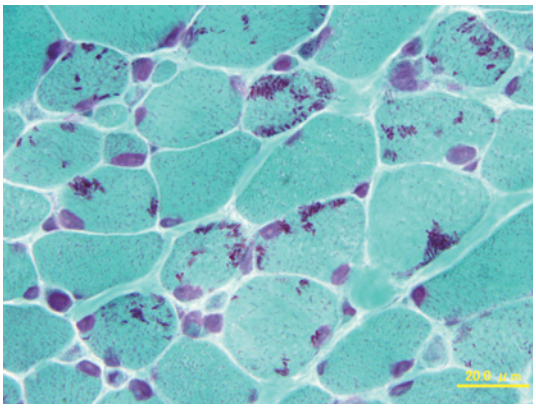

Fig. 5　Nemaline bodies. This 3-year-old girl has nemaline bodies in scattered fibers. Based on this finding, this patient was diagnosed as nemaline myopathy. (modified Gomori trichrome)

Table 3　Structures detectable on modified Gomori trichrome.

赤～赤紫色
1. ネマリン小体
2. 細胞質小体（cytoplasmic body）
3. tubular aggregates
4. 縁取り空胞（rimmed vacuole）
5. 赤色ぼろ線維（ragged red fiber）
6. 末梢神経髄鞘
緑色
1. spheroid body
2. 線維組織

産物が蓄積した自己貪食空胞であり，酸フォスファターゼ染色で濃染する．脂質蓄積性ミオパチーでは，脂肪滴の増加を反映して筋線維内に小空胞をみる．糖原病のうち，脱分枝鎖酵素欠損症などでは筋鞘膜直下を中心に比較的大型の空胞がみられる．内部にはグリコーゲンが蓄積している．その他にも異常があれば記載する．たとえば，炎症性ミオパチーではしばしば血管壁が肥厚している．また，結節性動脈周囲炎では血管壁のフィブリノイド壊死をみとめる．

2. ゴモリ・トリクローム変法

ゴモリ・トリクローム変法（modified Gomori trichrome：mGT）は，基本的に特殊な構造物を染め出すための染色方法である（Table 3）．ネマリン小体はネマリンミオパチーで観察される（Fig. 5）．電顕的には，Z線と同様の電子密度ならびに構造を有している．ネマリンミオパチーは通常先天性ミオパチーに分類される遺伝性疾患であるが，成人発症型ネマリンミオパチーと呼ばれる一群は，免疫異常などを背景として二次的にネマリン小体を形成する疾患と考えられており，区別して考える必要がある．

mGTでは，細胞内小器官のミトコンドリアやライソゾームが赤染する．そのため，自己貪食空胞の集塊である縁取り空胞の縁の部分は赤～赤紫色に染色される．縁の部分は細かな赤紫色の顆粒で構成されており，電顕で観察すると，この顆粒1個が自己貪食空胞ないしはその類縁構造物であるミエリン様小体（myeloid body）1個を反映している．ヘマトキシリン・エオジン染色では紫色に染まる．縁取り空胞の空隙は，多数の自己貪食空胞が光顕標本作製段階でスライドグラスから剝がれてしまうためにできた人工産物であり，電子顕微鏡的観察ではこのような空隙はみとめられない．縁取り空胞は幅広い筋疾患で観察されるが，とくに封入体筋炎，眼咽頭筋ジストロフィー，多くの遠位型ミオパチーなどで診断的所見となっている．

赤色ぼろ線維（ragged red fiber：RRF）は，筋線維内のミトコンドリア増加を反映して，筋線維全体が赤色に染色されたものである．mGTでもちいられている色素の特性から，赤色が強い部分はひび割れてくる．そのため，赤色ぼろ線維との名がついた．ミトコンドリアはとくに筋線維周辺部で増加するため，比較的早期のRRFでは筋鞘膜直下に赤色の顆粒が増加したようにみえる．RRFはミトコンドリア脳筋症の診断的所見であるが，加齢変化でも生じるため，高齢者では正常でもみとめられることに注意が必要である．

Cytoplasmic bodyは，デスミンやミオチリンなど，Z線やその周辺の構造タンパク質を中心としたタンパク質の凝集体であり，筋原線維性ミオパチー（myofibrillar myopathy）で特徴的にみとめられる．ただし，筋原線維性ミオパチー以外でもみとめられることがあるので注意が必要である．次に述べるNADH-TR染色では抜けてみえる．やや緑色に染色されるタンパク質凝集体はspheroid bodyと呼ばれることがある．

Tubular aggregatesは，電子顕微鏡的には筋小胞体由来と考えられる管状構造が規則正しく集まった構造物である．ゴモリ・トリクローム変法で赤染し，NADH-TR染色で濃染する．タイプ2B線維にのみ出現する．周期性四肢麻痺でみられることが多いが，tubular aggregatesの出現を特徴とするまれな進行性家族性ミオパチーの報告もある[2]．

その他，mGTは，末梢神経の髄鞘を赤く染めるので，筋内

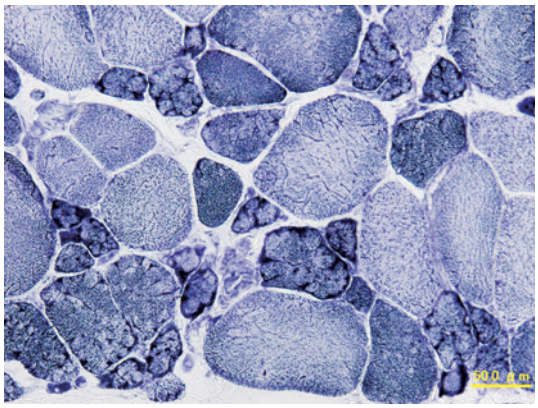

Fig. 6　Lobulated fibers. Atrophic type 1 fibers (darkly stained fibers) have disorganized intermyofibrillar network, showing lobulated appearance. Lobulated fibers are typically seen in the advanced stages of limb girdle muscular dystrophy 2A. Indeed, a homozygous mutation was identified in calpain 3 gene in this 57-year-old man. (NADH-tetrazolium reductase)

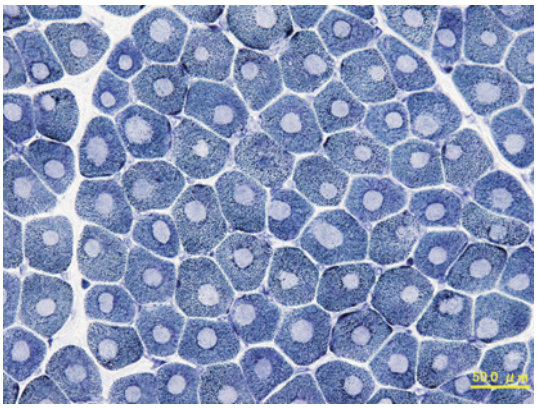

Fig. 7　Central cores. Virtually all fibers have well-demarcated and centrally-placed cores. Note that all fibers are in the same color, suggesting all fiber types are the same. In typical central core disease, almost all fibers are type 1, just as this patient. *RYR1* gene mutation was later confirmed in this 8-year-old girl. (NADH-tetrazolium reductase)

神経束内の有髄神経の評価に有用である．ただし，光顕レベルでは，有髄神経が保たれているか脱落しているかを評価できるだけで有り，軸索変性か脱髄なのかは判断できないことに注意が必要である．

3. NADH-テトラゾリウム還元酵素

NADH-テトラゾリウム還元酵素（NADH-tetrazolium reductase：NADH-TR）は，NADH 存在下で nitro blue tetrazolium（NBT）を還元して青色に発色させる酵素組織化学染色である．NADH を補酵素とする各種脱水素酵素の活性を反映する．筋線維内では，筋小胞体，ミトコンドリア，ライソゾームが主に染色される．ミトコンドリアはタイプ 1 線維に多いことから，タイプ 1 線維はタイプ 2 線維よりも濃染する．したがって，次に述べるミオシン ATPase 標本がないばあいには，簡易の筋線維タイプ分別を NADH-TR でおこなうことが可能である．筋小胞体は，筋原線維の周囲を一本一本取り巻いて分布しているため，NADH-TR 染色では筋線維内に筋原線維と筋原線維の間隙を結ぶ網状の構造が染め出される．これを筋原線維間網（intermyofibrillar network）と呼ぶ．筋原線維間網の配列の乱れをみることにより，間接的に筋原線維の配列の乱れを評価することができる．そのため，NADH-TR は，主に筋原線維の配列の乱れを評価するのにもちいられる．

筋原線維間網の異常として代表的なものとして，分葉線維（lobulated fiber），虫食い線維（moth-eaten fiber），コア（core），マルチミニコア（multiminicore），target/targetoid 線維，peripheral halo などがある．

分葉線維は，calpain 3 遺伝子変異を原因とする肢帯型筋ジストロフィー 2A 型の進行期に典型的にみとめられる（Fig. 6）[3]．ただし，他の肢帯型筋ジストロフィーやベッカー型筋ジストロフィーなどでもみとめられることがあるので，注意が必要である[4]．虫食い線維は疾患特異性が乏しく，内分泌異常や中毒性ミオパチーなどをふくむ幅広い筋原性疾患で出現する．また筋炎の傍炎症部でもしばしばみとめられる．

コアは，典型的にはセントラルコア病でみとめられる（Fig. 7）．コア部分はミトコンドリアや筋小胞体を欠いているため染色されないが，筋原線維自体は存在する．ただし，Z 線が乱れている．典型的なセントラルコア病では，*RYR1* 遺伝子の C 端コード領域に変異部位がある[5]．マルチミニコアはマルチミニコア病でみられるが，虫食い線維との鑑別が難しいばあいもある．

Target/targetoid はコアと似ているものの，縦断面でみたばあい，コアが典型的には筋線維全長にわたりみとめられるのに対して，target/targetoid 構造の長さは様々で，全長にわたることはない．ただし，本質的には同じ構造変化であると考える研究者もいる．中心部にはしばしば spheroid body をみとめる．基本的に疾患特異性はないが，多数みとめられるばあいには神経原性変化を反映していることが多い．

X 連鎖性ミオチュブラーミオパチーでは，ほぼすべての筋線維が小径で丸みを帯びている．NADH-TR では筋線維中心部の染色性が増加する一方で，周辺部が抜けてみえる．これを peripheral halo と呼ぶ（Fig. 8）．先天性筋強直性ジストロフィーの一部の例でも同様の所見を呈することがあるので，注意が必要である．

4. ミオシン ATPase

筋線維のタイプ分別のための染色である．各筋線維タイプのミオシン ATPase が活性を持つための至適 pH がことなることを利用して，一定の pH 下で前処理をしてから活性染色をおこなうことで各筋線維タイプを染め分ける．正常ヒト骨格筋では，タイプ 1，タイプ 2A，タイプ 2B の 3 つの筋線維タイプがあり，約 1/3 ずつモザイクを成して分布している．病的筋では，これに加えて未熟性を反映したタイプ 2C 線維が出現する．アルカリ側 pH（pH 10.6 付近）の前処理では，タイプ 1 線維のミオシン ATPase 活性が失われ，タイプ 2 線維の

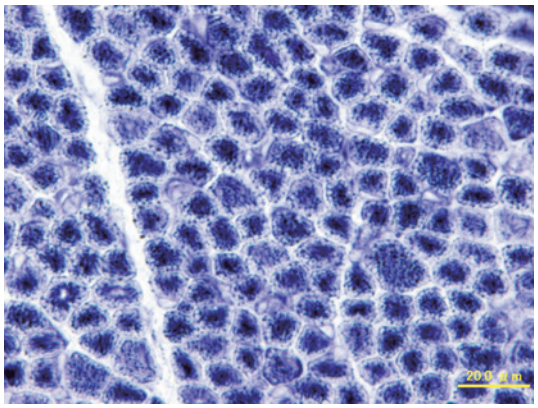

Fig. 8　Peripheral halo. All fibers are round in shape and small in size. In addition, enzyme activity is high in the center while it is scanty in the periphery of muscle fibers. This is a diagnostic finding of myotubular myopathy. The diagnosis of X-linked myotubular myopathy was later confirmed in this 3-month-old boy by *MTM1* gene analysis. (NADH-tetrazolium reductase)

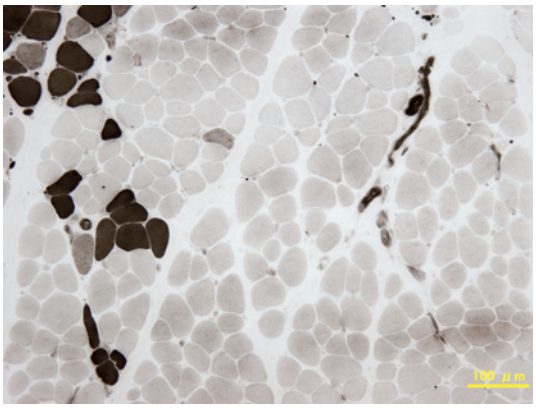

Fig. 9　Fiber type grouping. Mosaic pattern is lost and type 1 fibers (white color) are clustered. Note that there are a few type 2C fibers that are stained in intermediate color. Fiber type grouping reflects reinnervating process. This 1-year-old girl has arthrogryposis multiplex congenital of neurogenic origin. (myosin ATPase with preincubation at pH 10.6)

み染色される．一方，酸性側（pH 4.2 付近）では逆に，タイプ1線維のみが染色される．pH を 4.2 付近より少し上げると，pH 4.6 付近でタイプ 2B のみ中間色で染色されるようになる．タイプ 2C 線維は，どの pH で前処理しても活性が残る．このような染色性の差をみることで，各筋線維タイプを分別することができる．

タイプ1線維はいわゆる赤筋であり，ミトコンドリア内での脂肪酸のβ酸化による ATP 合成を主なエネルギー源としている．ゆっくりと収縮することから生理学的には遅筋と呼ばれ，姿勢保持に働く抗重力筋は主にタイプ1線維である．一方，タイプ 2A および 2B 線維はいわゆる白筋であり，解糖系によるグリコーゲン分解を主なエネルギー源としている．速い収縮をすることから生理学的には速筋と呼ばれる．

タイプ 2C 線維は未熟な筋線維である．正常ではほとんどみられない（1% 以下）．筋線維タイプは脊髄前角細胞が決定している．胎生期，筋線維が形成される過程で筋芽細胞が融合してできる筋管細胞はすべてタイプ 2C 線維であり，神経支配を受けてはじめて筋線維タイプが決定する．したがって，標本内にタイプ 2C 線維をみとめたばあいには，神経支配を受けない未熟な筋線維の可能性を考える．具体的には，1）筋分化遅延，2）再生線維（筋再生は発生の過程をくりかえす），3）脱神経のいずれかである．たとえば，先天性筋強直性ジストロフィーでは筋分化が遅れており，出生後も多数のタイプ 2C 線維をみとめる．筋ジストロフィーなどでみられる再生線維は，基本的にすべてタイプ 2C である．また，脱神経を受けた線維は，神経再支配を受けるまでは一旦タイプ 2C 線維となる．

タイプ1線維の選択的な萎縮がみられるばあいは，ほぼまちがいなく筋原性疾患である．とくに，ネマリンミオパチーなどの先天性ミオパチーでは，大部分の例でタイプ1線維萎縮をみとめる．タイプ1線維が 55% 以上を占めるときは，タイプ1線維優位と呼ぶが，先天性ミオパチーでは，タイプ1線維萎縮に加えて，しばしばタイプ1線維優位とタイプ 2B 線維欠損をともなっている．先天性ミオパチーのうち，タイプ1線維萎縮をみとめるもののネマリン小体や中心核などの他の先天性ミオパチーの疾患特徴的所見を欠くばあい，先天性筋線維タイプ不均等症（congenital fiber type disproportion：CFTD）と呼ばれる．タイプ1線維萎縮は，先天性ミオパチー以外にも筋強直性ジストロフィーやベッカー型筋ジストロフィーなど，幅広い筋原性疾患にみとめられる．

一方，タイプ2線維萎縮（とくにタイプ 2B 線維萎縮）は疾患特異性が低く，廃用性萎縮，低栄養，中枢神経障害，ステロイドミオパチーなどでみとめられる．

神経原性疾患があり，脱神経がおこると一旦タイプ 2C 線維になることは述べた．脱神経がおこると，神経連絡が保たれている軸索から sprouting がおこり，脱神経筋は神経再支配をうける．この際，神経再支配を受けた筋線維のタイプは再支配をおこなった脊髄前角細胞によって規定される．本来，正常では，ことなる前角細胞によって神経支配を受けたタイプのことなる筋線維がモザイク状に入り交じって分布している．ところが，神経再支配がおこると，近接する筋線維が同一の前角細胞によって支配されるようになり，モザイクパターンが崩れて同一の筋線維タイプがまとまって存在するようになる．これを筋線維タイプ群化（fiber type grouping）という（Fig. 9）．

5．その他の染色

PAS はグリコーゲンを，oil red O は中性脂肪を染色するため，それぞれ，糖原病と脂質蓄積性ミオパチーの診断に有用である．酸フォスファターゼはライソゾーム酵素であり，ライソゾーム活性が高い貪食細胞などが染色される．アルカリフォスファターゼは，正常では小血管壁にのみ活性をみとめる．筋再生の一時期に発現するため，もし活性を持つ筋線維があれ

ば，それは再生線維である．また，多発筋炎や皮膚筋炎の22%に，周鞘でのアルカリフォスファターゼ活性亢進をみとめる[6]．Menadione-linked α-glycerophosphate dehydrogenaseは還元小体の同定にもちいる．アセチルコリンエステラーゼ（AChE）は神経筋接合部を染色する．ある種の先天性筋無力症候群では筋鞘膜に全周性に発現をみとめる．Danon病などの自己貪食空胞性ミオパチーでは，筋線維内の空胞の膜にジストロフィンなどの筋鞘膜タンパク質とともにAChEが発現している．このような空胞はautophagic vacuoles with unique sarcolemmal features（AVSF）と呼ぶ[7]．

コハク酸脱水素酵素（succinate dehydrogenase：SDH）とチトクローム c 酸化酵素（cytochrome *c* oxidase：COX）は，ともにミトコンドリア呼吸鎖酵素である．MELASのばあいには，筋内血管壁でのミトコンドリア増加を反映してSDHで血管が濃染する．これをstrongly SDH-reactive blood vessel（SSV）と呼ぶ[8]．ミトコンドリア脳筋症のばあいに，ミトコンドリアDNA変異体の比率が高い筋線維ではCOX活性が欠損するものの，ミトコンドリアDNA変異体の比率の低い筋線維では活性が保たれる．これをCOX部分欠損（focal COX deficiency）という．糖原病であるMcArdle病や垂井病はそれぞれ筋フォスフォリラーゼ，フォスフォフルクトキナーゼで染色性が低下することで診断がつく．

おわりに

筋病理学は伝統的に，病理学者ではなく，臨床医が育ててきた学問である．それだけに，筋病理は臨床神経学の一部として，臨床医が基本的知識を持っておくべき分野である．加えて，筋生検標本には検体採取・固定・搬送の過程で人工産物が入りやすく，筋病理診断の成否の半分は，臨床医の検体の取り扱い方に掛かっているともいえる．筋病理診断における臨床神経内科医の役割はきわめて大きいことを強調しておきたい．

謝辞：本稿作成に協力をいただいた米国衛生研究所のMay Christine V. Malicdan博士，国立精神・神経医療研究センター神経研究所疾病研究第一部の梶野幸子医師，佐藤孝俊医師，三橋里美医師，米川貴博医師に感謝いたします．

文　献

1）埜中征哉. 臨床のための筋病理. 第4版. 東京: 日本医事新報社; 2011.
2）Cameron CH, Allen IV, Patterson V, et al. Dominantly inherited tubular aggregate myopathy. J Pathol 1992;168:397-403.
3）Gallardo E, Saenz A, Illa I. Limb-girdle muscular dystrophy 2A. Handb Clin Neurol 2011;101:97-110.
4）Figarella-Branger D, El-Dassouki M, Saenz A, et al. Myopathy with lobulated muscle fibers: evidence for heterogeneous etiology and clinical presentation. Neuromuscul Disord 2002;12:4-12.
5）Wu S, Ibarra MC, Malicdan MC, et al. Central core disease is due to RYR1 mutations in more than 90% of patients. Brain 2006;129:1470-1480.
6）Cros D, Pearson C, Verity MA. Polymyositis-dermatomyositis: diagnostic and prognostic significance of muscle alkaline phosphatase. Am J Pathol 1980;101:159-176.
7）Nishino I. Autophagic vacuolar myopathies. Curr Neurol Neurosci Rep 2003;3:64-69.
8）Hasegawa H, Matsuoka T, Goto Y, et al. Strongly succinate dehydrogenase-reactive blood vessels in muscles from patients with mitochondrial myopathy, encephalopathy, lactic acidosis, and stroke-like episodes. Ann Neurol 1991;29:601-605.

Abstract

ABC in muscle pathology

Ichizo Nishino, M.D., Ph.D.
Department of Neuromuscular Research, National Institute of Neuroscience,
National Center of Neurology and Psychiatry (NCNP)

Muscle pathology plays a central role in the diagnosis of muscle diseases. Proper handling, fixation and transportation of muscle biopsy specimens are necessary to avoid artifacts. Hematoxylin and eosin provides information on basic morphological abnormalities, including general structural changes, fiber size variation, necrosis and regeneration, endomysial fibrosis and lymphocyte infiltration. Modified Gomori trichrome is useful to detect abnormal structures including protein aggregates. NADH-tetrazolium reductase highlights intermyofibrillar network, thus serving to detect myofibrillar disorganization. Myosin ATPase is used for evaluating fiber types. Selective type 1 fiber atrophy reflects myopathic process while fiber type grouping reinnervating process. The final interpretation whether the biopsy demonstrates myopathic or neuropathic changes is based upon all these findings.

(Clin Neurol 2011;51:669-676)

Key words: muscle pathology, muscle biopsy, histochemistry