症例報告

# 限局性皮質異形成を発作起源とする難治性てんかん重積を呈したキャッスルマン病の1例

垣内　無一[1)*]　岩男　悠[2)]　木下英理子[3)]
舟木　洋[4)]　立花　修[5)]　松井　真[1)]

**要旨：症例は数年前より血中 IL-6 値の異常高値が確認されていた 55 歳男性である．痙攣発作で入院し，血中および髄液 IL-6 値の異常高値と，FDG-PET で左前頭葉皮質の一部に集積亢進像が確認された．同部位はしだいに脳波異常を呈し，脳生検で限局性皮質異形成と診断されたが，てんかん治療にもかかわらず，頭部 MRIT$_2$強調画像で高信号を呈して拡大した．その後，腹部リンパ節生検でキャッスルマン病と確定診断されたが，第 58 病日に死亡した．キャッスルマン病による慢性的な IL-6 過剰分泌が，限局性皮質異形成による難治性てんかんの背景因子となった可能性が考えられた．**

**（臨床神経 2011;51:487-492）**

**Key words：**限局性皮質異形成，キャッスルマン病，てんかん重積，IL-6，てんかん原性

## はじめに

限局性皮質異形成（focal cortical dysplasia：FCD）は，1971 年に Taylor ら[1)]により報告された脳形成異常症である．周産期から乳幼児期の大脳の形成・発達段階に障害が加わることで生じると考えられ[2)3)]，若年発症を特徴とすることから主に小児科領域で扱われてきたが，近年画像検査の進歩にともない，従来成人の特発性てんかんとされてきたものの中にも FCD を発作起源とするものが発見されるようになった[4)]．一方，キャッスルマン病は 1956 年に Castleman ら[5)]により最初に報告されたまれなリンパ増殖性疾患である．全身リンパ節腫大に加え，IL-6 の過剰分泌のため，さまざまな慢性炎症症状や血液異常を呈することで知られ，中枢神経症状を合併することがある[6)]．今回われわれは，難治性てんかんを呈し，脳生検標本病理像で FCD と診断されたキャッスルマン病の症例を経験した．血中および脳脊髄液 IL-6 高値が難治性てんかんの病態形成に関与した可能性があり報告する．

## 症　例

症例：55 歳　男性

主訴：全身痙攣，意識消失発作

既往歴：51 歳時　高度感音性難聴，糖尿病．

家族歴：特記すべき事項なし．

現病歴：1997 年頃より夜間の発熱と四肢の皮膚蒼白・冷感に気づき，近医でレイノー徴候と CRP 高値・ガンマグロブリン高値の指摘をうけた．2000 年，近医で膠原病がうたがわれ精査されたが，採血・胸腹部 CT・骨髄生検などで異常を指摘されなかった．2007 年 4 月，当院の血液免疫内科で新たに血中 IL-6 高値と PET-CT で腹部の多発性リンパ節腫大を指摘され，キャッスルマン病をうたがわれたが定期通院はしなかった．2009 年 6 月某日，職場で全身痙攣をみとめ，近医入院を経て 3 日後に当院に搬送された．

入院時現症：血圧 124/86mmHg，脈拍 72/分，体温 36.4℃．腹部診察にて肝臓と脾臓を触知した．神経学的に意識は傾眠（JCS-R 10～30）で，注意覚醒レベルが動揺し，高度難聴の影響もあるが，簡単な指示に応じるばあいと応じないばあいがあった．項部硬直と Kernig 徴候をみとめ，下顎反射をふくめ腱反射は全体的に亢進していたが，バビンスキー徴候は陰性だった．脳神経系および運動・感覚系には明らかな異常はなかった．

検査所見（入院第 1～4 病日）：血液検査で RBC 325 万/μ*l*，Hb 8.4g/d*l*，Ht 25.4％，MCV 78.3fL の小球性低色素性貧血あり．赤沈 1 時間値は 165mm と亢進し，CRP は 9.76mg/d*l* と高値であった．一般生化学検査では総タンパク 8.8g/d*l*，アルブ

*Corresponding author: 金沢医科大学神経内科〔〒920-0265　石川県河北郡内灘町大学 1―1〕
1)金沢医科大学神経内科
2)同　血液免疫内科
3)同　臨床病理
4)同　消化器外科
5)同　脳神経外科
（受付日：2011 年 1 月 4 日）

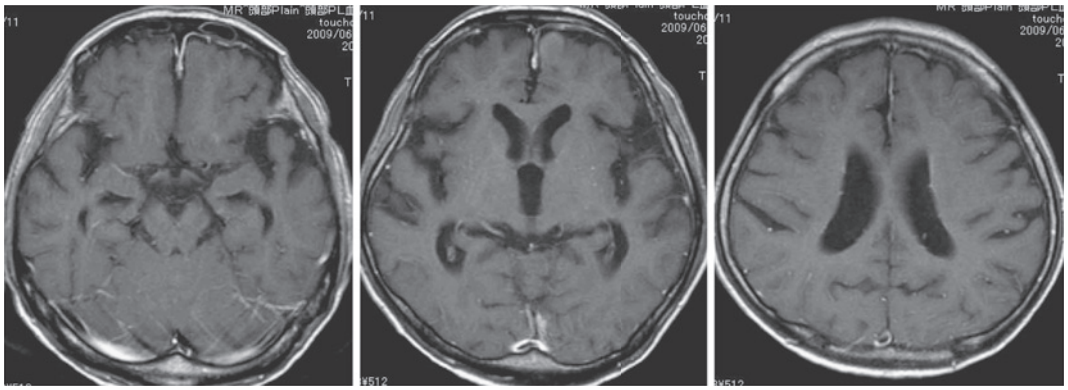

**Fig. 1**　Gadolinium-enhanced $T_1$ weighted cranial images obtained on day 2 (Axial, 1.5T; TR 620 ms, TE 12 ms) showing slightly focal cortical thickening and blurring of grey-white matter, along with enhanced signals in a part of the left superior frontal gyrus.

ミン 1.6g/d*l*, IgG 4,420mg/d*l* と高免疫グロブリン血症をみとめたが，電気泳動法にて M 蛋白はみとめられなかった．電解質，肝腎機能は異常なく，各種ウイルス抗体価（HHV-8, HIV, HSV，EBV，CMV，VZV）や結核菌検査（抗酸菌培養，クオンティフェロン TB-2G），各種自己抗体（抗 DNA 抗体，抗 RNP 抗体，抗 Sm 抗体，抗 Jo-1 抗体，抗 SS-A/B 抗体，C-ANCA，P-ANCA）はいずれも陰性であった．可溶性 IL-2 受容体は 2,030U/m*l* と軽度から中等度上昇し，血清 IL-6 値は 720pg/d*l*（基準値 4.0 以下），血清 VEGF 値は 660pg/m*l*（基準値 38.3pg/mL），血清アミロイド蛋白 A は 981μg/m*l*（基準値 8.0 以下）といずれも異常高値を示した．脳脊髄液検査では初圧 200mm$H_2O$，蛋白 133mg/d*l* でキサントクロミーを呈し，細胞数は 20/μ*l*（単核球 12/μ*l*，多形核球 8/μ*l*）であった．脳脊髄液 IL-6 は 1,400pg/d*l* と血清よりもさらに高値であった．脳脊髄液の細菌・真菌・抗酸菌培養はすべて陰性で，オリゴクローナルバンド陰性，ミエリン塩基蛋白正常，細胞診は class I であった．

入院第 1 病日の脳波検査における基礎波は 10Hz 程度のびまん性 α 律動で，明らかな発作波は確認できなかったが，第 7 病日に左前頭側頭部に間欠的な低電位鋭波をみとめた．入院第 3 病日の脳 MRI（Fig. 1）では造影をふくめとくに異常所見はなかったが，第 9 病日には左上前頭回から帯状回皮質に $T_1$ 強調画像で低信号，$T_2$ 強調画像と FLAIR 画像で高信号を呈する境界不明瞭な病変と脳溝に沿った造影効果をみとめた（Fig. 2A，B）．MRA ではとくに異常をみとめなかった．第 5 病日に行った PET-CT では，MRI で確認された異常部位と思われる部位に明瞭な FDG 集積が確認された（Fig. 2C）．

入院後経過：入院時，動揺性の意識障害が遷延していたため症候性てんかんをうたがい，フェニトインの静脈内投与による急速飽和後，同剤の内服 300mg/日を開始したが意識障害は改善しなかった．このためトピラマート 50mg を追加投与し，第 18 病日にキャッスルマン病の脳内浸潤をうたがって左前頭葉の異常病変部位の脳生検を施行したが，病理組織学的に同疾患を示唆する，リンパ濾胞内への硝子化した血管侵入像や形質細胞浸潤像はえられなかった（Fig. 3）．第 28 病日頃から脳波検査上，両側前頭側頭部を中心にびまん性鋭波放電が持続して出現し，脳 MRI では異常病変部位が前頭葉底部から側頭葉全体，左視床枕にいたるまで拡大した（Fig. 4）．このためメチルプレドニゾロンパルス療法（1,000mg×3 日間点滴静注）や抗てんかん薬，電解質加高張グリセリン液の増量と追加を実施したが効果はなく，第 35 病日から全身痙攣をともなった痙攣性てんかん重積に移行した．このため呼吸管理の上，チオペンタールの静脈内投与を追加したが，血圧低下の副作用がおき継続投与が困難であった．第 43 病日，キャッスルマン病の確定診断のために脾動脈幹リンパ節を開腹生検し，病理所見で混合型キャッスルマン病と確定診断された（Fig. 5）．その後，低アルブミン血症の進行，右心不全，肺炎などを合併し，第 55 病日，抗 IL-6 受容体抗体の投与をおこなう前に死亡した．

死亡後に脳生検病理の詳細な検討がおこなわれ，神経細胞の層構造の乱れや giant neuron，balloon cell などの異型細胞がみとめられることから FCD と確定診断された．しかし髄膜に軽度の炎症細胞の集簇や線維化があり，通常の FCD ではみられない皮質全体の広範なグリオーシス変化をともなっていた（Fig. 3）．

なお，脳脊髄液 IL-6 は全経過を通して異常高値が持続（614～2,100pg/d*l*）したが，血清 IL-6 は初回より低下（66～75.7pg/d*l*）した．

## 考　察

本症例はキャッスルマン病疑診の患者に非痙攣性てんかん重積をともなった症例で，当初，その原因が同症の異常リンパ節病変の脳内浸潤である可能性をうたがった．確定診断をえるために脳生検を施行したが，最終的な病理診断は FCD であった．

FCD は，周産期から乳幼児期に神経細胞の増殖過程の異常で発生する．大脳皮質直下の髄鞘形成が不良のため，皮質や白質に多種多様な異型細胞が出現し，皮質の 6 層構造が不明瞭になる病理学的特徴を有する[2)3)7)]．本症例の脳病理所見もこ

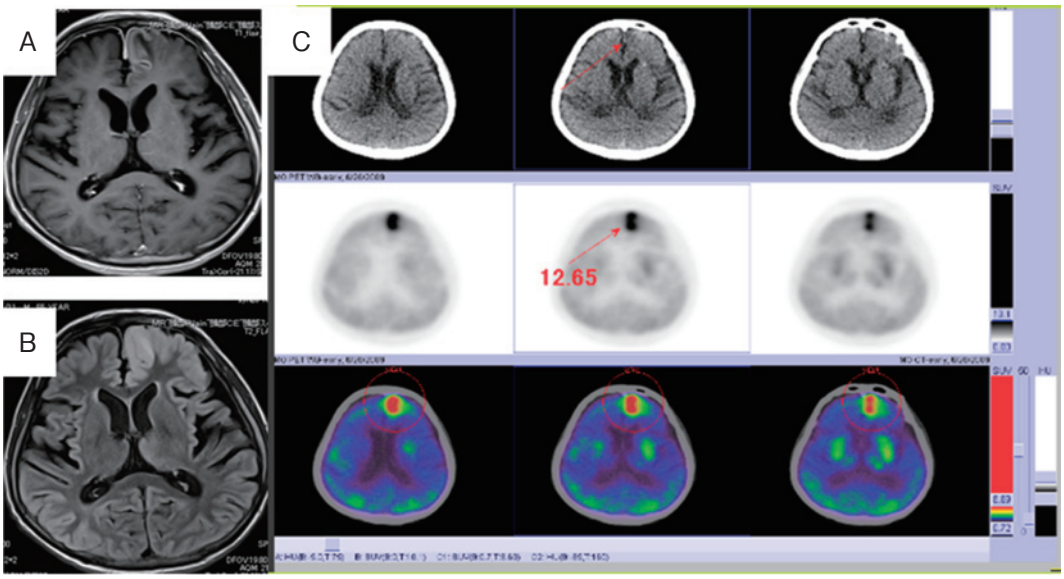


**Fig. 2**　Cranial images and [F-18] FDG-PET/CT images obtained on days 9 and 5, respectively.
A, B: Brain images showing obvious cortical thickening with contrast enhancement in a part of the left superior frontal gyrus. FLAIR images also demonstrate slight cortical hyper-intensity in the left thalamus and around the right angular gyrus (gadolinium-enhanced $T_1$ weighted images; Axial, 3.0T; TR 2,000 ms, TE 10 ms), (FLAIR; Axial, 3.0T; TR 12,000 ms, TE 99 ms).
C: [F-18] FDG-PET/CT images demonstrating a focal area of cortical hypermetabolism in the left inner frontal region.

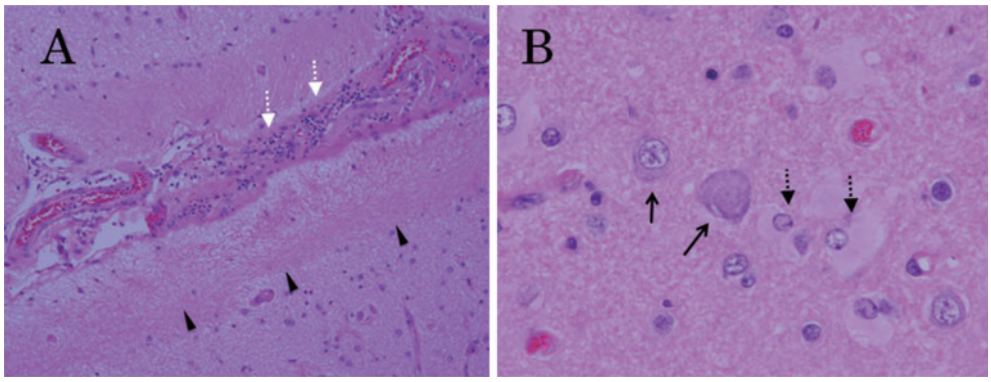


**Fig. 3**　Brain biopsy pathological findings.
A: Mild to moderate lymphocytic infiltration can be seen in the arachnoid (white arrow with dotted line), but not in the cortex. Gliosis is seen in the molecular layer (black arrowhead), as well as focal neuronal disarrangement (hematoxylin and eosin stain, ×200).
B: Various atypical cells, including so-called "balloon" cells (black arrows with dotted line), "cytomegalic neuron" cells (black arrows) can be seen in the cortex (hematoxylin and eosin stain, ×200).

の特徴を有し，FCDの診断にいたったが，同病変は，通常FCDにはみとめられないFDG-PETの取り込み亢進や，脳病理組織上，神経細胞脱落をともなう皮質表面のグリオーシス変化や髄膜血管周囲の炎症細胞の小集簇をともなっていた．これは本症例が非痙攣性の持続部分てんかんに陥っていた事から，てんかんによる二次的な修飾を受けたためと考えられ，すなわちPET所見はてんかんによる糖代謝亢進を，病理組織像でみとめられたグリオーシス変化はてんかんによる神経組織損傷を，炎症細胞集簇はてんかんによる炎症性変化を反映しているものと考えられた．またFCDではMRI上，皮髄境界の消失と大脳白質内の信号変化，局所的な脳回腫大や皮質の肥厚などがみとめられる[8]が，本症例でも入院時すでに左上前頭回皮質の一部はわずかに腫大していた．

一方，キャッスルマン病は組織学的に"硝子血管型"と"形質細胞型"に大別される[9)10)]．基本的に前者の病変は単発性で，全身症状をともなわない事が多いのに対し，後者の病変は多

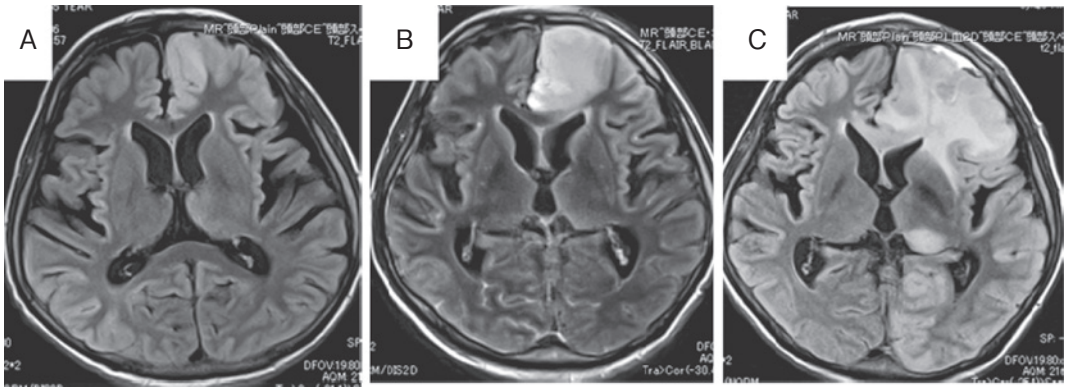


**Fig. 4**　Cranial images obtained during the clinical course.
A: FLAIR (Axial, 3.0 T; TR 12,000 ms, TE 99 ms) image showing obvious focal cortical thickening on day 9.
B: FLAIR (Axial, 3.0 T; TR 9,000 ms, TE 113 ms) image obtained on day 17.
C: FLAIR (Axial, 3.0 T; TR 12,000 ms, TE 99 ms) image obtained on day 37.
Cortical-subcortical hyper-intensity generally expanded over the left hemisphere to involve the pulvinar nucleus.

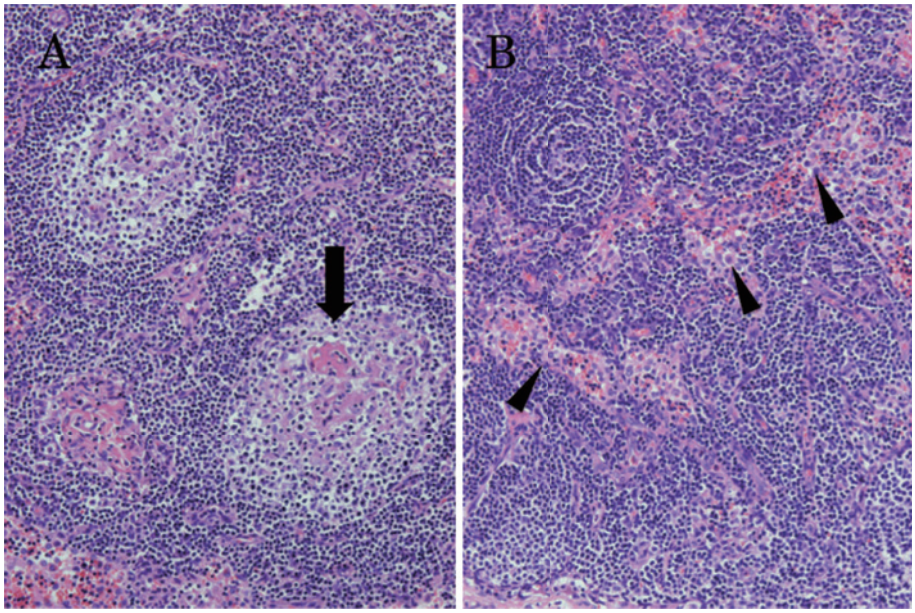


**Fig. 5**　Pathological findings of abdominal lymphoid specimens.
A: Biopsy specimen showing small hyalinized germinal centers (black arrow). No hyperplastic lymphoid follicles were seen (hematoxylin and eosin stain, ×100).
B: Another biopsy specimen showing plasma cells infiltrating interfollicular space (black arrowheads) (hematoxylin and eosin stain, ×100).

発性で，発熱・食欲不振・体重減少などの全身症状と，高ガンマグロブリン血症・CRP 高値・赤沈亢進などの慢性炎症性の血液異常をともなうが，両者の特徴を併せ持つ“混合型”も存在する．形質細胞型では，リンパ節の胚中心内に存在する濾胞樹状細胞が IL-6 を異常産生すると考えられ，これが血清 IL-6 の異常高値や慢性炎症症状や検査異常の主病因になっていると推定されている[6)10)11)]．本症例は，形質細胞型の特徴を併せ持つ混合型キャッスルマン病であり，血清 IL-6 の異常高値はこの病態に矛盾しなかった．

さらに形質細胞型では，多発性神経炎やけいれん・頭蓋内圧亢進症状などの中枢神経症状の合併[6)]の報告がある．近年では中枢神経系に腫瘤を形成したとの報告が複数あり，その多くは髄膜腫瘤であった[12)~18)]．このため当初，われわれは PET-CT で指摘された脳内異常病変はキャッスルマン病にともなう脳内浸潤によるものと考えたが，脳生検標本からは，同疾患に特徴とされる病理学的所見はえられなかった．したがって，

脳脊髄液 IL-6 高値は，キャッスルマン病の中枢病変に由来したのではなく，血液脳関門を通過し髄腔に移行した IL-6 に由来したものであるほか，てんかん後の炎症により惹起された IL-6 に由来した結果と考えられた．脳脊髄液 IL-6 が血中より高値であった事もこれに矛盾しない．さらに脳 MRI 画像ではしだいに拡大する異常信号病変（Fig. 4）をみとめたが，これもキャッスルマン病との関連は低く，FCD 自体が拡大する可能性もない事から，てんかん重積後の浮腫性変化と推測された．

近年てんかんの病態生理には炎症性病態の関与が指摘されている[19]．てんかんモデル動物の研究から，痙攣により脳内グリア細胞内で Toll-like receptor 4 を介した自然免疫の活性化がおこり，その後 IL-1β，Tumor necrosis factor-α，IL-6 といった炎症性サイトカインが過剰発現するという病態が想定される[20]．一方，Vezzani らは，てんかんにより誘導されたサイトカインが，グリア・神経間のネットワークにおけるグリオーシスなどの構造的・機能的変化をもたらし，グルタミン酸受容体イオンチャネルの翻訳後修飾をきたして神経細胞の興奮や脆弱性亢進（または神経細胞死）を誘導しているのではないかと推定し[21]，てんかん発作がサイトカインカスケードを惹起する一方で，サイトカイン自体がてんかん誘発作用をもつ可能性も示されている．

以上から混合型キャッスルマン病を合併した FCD を有する本症例が難治性てんかん重積をきたした機序として，キャッスルマン病により増加した血中 IL-6 が，脳脊髄液中に移行し中枢神経系組織が慢性的に暴露されることで，本来，発作閾値を超えていない FCD がてんかん原性を獲得した可能性がある．さらに，出現したてんかん発作により中枢神経系内で IL-6 産生が上昇するために，よりてんかん原性が増す，という悪循環が形成されたと推測した．

## 結　語

キャッスルマン病に合併した成人発症型 FCD の1例を報告した．中枢神経内での IL-6 高値の持続が難治性てんかん重積の病態形成に関与した可能性があり，てんかんの発生機序にも示唆を与える症例と考えられた．

本論文の要旨は第126回日本神経学会東海北陸地方会（2010年3月6日，名古屋）において報告した．

## 文　献


1）Taylor DC, Falconer MA, Bruton CJ, et al. Focal cortical dysplasia of the cerebral cortex in epilepsy. J Neurol Neurosurg Psychiatry 1971;34:369-387.

2）Palmini A, Najm I, Avanzini G, et al. Terminology and classification of the cortical dysplasias. Neurology 2004;62: S2-8.

3）Lawson JA, Birchansky S, Pacheco E, et al. Distinct clinicopathologic subtypes of cortical dysplasia of Taylor. Neurology 2005;64:55-61.

4）松田一己, 久保田裕子. 腫瘍様の形成異常とてんかん原性病変. 病理と臨床 2004;22:1010-1016.

5）Castleman B, Towne V. Case records of the Massachusetts General Hospital: Case No. 40231. N Engl J Med 1954;250:1001-1005.

6）Peterson BA, Frizzera G. Multicentric Castleman's disease. Semin Oncol 1993;20:636-647.

7）柳下　章, 新井信隆. 難治性てんかんの画像と病理. 第1版. 東京: 秀潤社; 2007. p. 95-97.

8）Yagishita A, Arai N, Maehara T, et al. Focal cortical dysplasia: appearance on MR images. Radiology 1997;203:553-559.

9）Cronin DM, Warnke RA. Castleman disease: an update on classification and the spectrum of associated lesions. Adv Anat Pathol 2009;16:236-246.

10）中塚伸一, 堀由美子, 青笹克之. キャッスルマン病の病理診断と鑑別. Pharma Medica 2009;27:93-100.

11）Nishimoto N, Kanakura Y, Aozasa K, et al. Humanized anti-interleukin-6 receptor antibody treatment of multicentric Castleman disease. Blood 2005;106:2627-2632.

12）Coca S, Salas I, Martínez R, et al. Meningeal Castleman's disease with multifocal involvement: a case report and review of literature. J Neurooncol 2008;88:37-41.

13）Shuaipaj T, Abutalib SA, Chen YH, et al. Intracranial plasmacytoma mimicking meningioma in a patient with Castleman's disease. Am J Hematol 2009;84:195-196.

14）Black DA, Forgacs I, Davies DR, et al. Pseudotumour cerebri in a patient with Castleman's disease. Postgrad Med J 1988;64:217-219.

15）Matsumura K, Nakasu S, Tanaka T, et al. Intracranial localized Castleman's disease. Case report. Neurol Med Chir (Tokyo) 2005;45:59-65.

16）Severson GS, Harrington DS, Weisenburger DD, et al. Castleman's disease of the leptomeninges. Report of three cases. J Neurosurg 1988;69:283-286.

17）Cummings TJ, Gong JZ, Friedman AH, et al. Castleman's disease confined to the leptomeninges. Ann Clin Lab Sci 2000;30:278-282.

18）Mallik AA, Katchy KC, Clotan N. Solitary intracranial Castleman's disease, plasma cell variant: a case report. Med Princ Pract 2007;16:226-229.

19）Vezzani A, Granata T. Brain inflammation in epilepsy: experimental and clinical evidence. Epilepsia 2005;46:1724-1743.

20）Rodgers KM, Hutchinson MR, Northcutt A, et al. The cortical innate immune response increases local neuronal excitability leading to seizures. Brain 2009;132:2478-2486.

21）Vezzani A, Balosso S, Ravizza T. The role of cytokines in the pathophysiology of epilepsy. Brain Behav Immun

2008;22:797-803.

## Abstract

### A case of Castleman disease with status epileptics originating from focal cortical dysplasia

Muichi Kaito, M.D.[1], Haruka Iwao, M.D.[2], Eriko Kinoshita, M.D., Ph.D.[3],
Hiroshi Funaki, M.D., Ph.D.[4], Osamu Tachibana, M.D., Ph.D.[5] and Makoto Matsui, M.D., Ph.D.[1]
[1]Department of Neurology, Kanazawa Medical University
[2]Department of Hematoimmunology, Kanazawa Medical University
[3]Department of Pathology and Laboratory Medicine, Kanazawa Medical University
[4]Department of Gastroenterological Surgery, Kanazawa Medical University
[5]Department of Neurosurgery, Kanazawa Medical University

A 55-year-old man was admitted to our hospital because of prolonged consciousness disturbance after generalized convulsions. He had been afflicted with chronic inflammatory symptoms since 43 years of age, while multiple abdominal lymphadenopathy with a high level of serum IL-6 was revealed at the age of 53. FDG-PET/CT showed hypermetabolism in the left medial portion of the frontal lobe. Biopsy specimens of this lesion revealed a pathology of focal cortical dysplasia (FCD). Non-convulsive status epileptics continued despite enhanced treatment with antiepileptic drugs, while cortical $T_2$ hyperintense lesions developed and expanded. Castleman disease was confirmed by pathological findings of abdominal lymph node biopsy specimens. The patient showed a higher level of IL-6 in cerebrospinal fluid (1,400 pg/d*l*) than in serum (720 pg/d*l*), thus indicating intrathecal production of this proinflammatory cytokine. We concluded that continuous exposure of FCD tissue to IL-6 may have augmented epileptogenesis of the originally silent congenital lesion.

(Clin Neurol 2011;51:487-492)

**Key words**: focal cortical dysplasia, Castleman disease, status epileptics, IL-6, epileptogenesis