

症例報告

生体腎移植後に HTLV-1 関連脊髄症を発症した 1 例

猪瀬 悠理* 秋山 茂雄 望月 温子
清水 優子 岩田 誠 内山真一郎

要旨：症例は 51 歳男性である。生体腎移植 10 カ月後より歩行障害と感覚障害が出現し 10 年の経過で進行性の痙性対麻痺と排尿障害を呈した。腎移植前には陰性であった HTLV-1 抗体が血清と髄液 HTLV-1 抗体陽性であり HTLV-1 関連脊髄症 (HAM) と診断した。ドナー腎の HTLV-1 抗体検査が未施行であるが、移植腎からの感染の可能性がうたがわれた。インターフェロン- α で治療し、運動機能改善と髄液ネオプテリン低下をみとめた。本症例の特徴は、生体腎移植後の発症、移植後の免疫抑制薬はシクロスポリンとメチルプレドニゾロンを使用、献腎移植後に HAM を発症した症例と比較し発症までの期間が短いことである。腎移植後の HAM 発症とその要因については今後の検討が必要であると考えられた。

(臨床神経 2010;50:241-245)

Key words : HTLV-1 関連脊髄症, 腎移植, 免疫抑制薬, ネオプテリン, インターフェロン- α

はじめに

Human T lymphotropic virus type 1 (HTLV-1) は、主に CD4 陽性 T リンパ球に感染するヒトレトロウィルス的一种であり、HTLV-1 無症候性感染者(キャリアー)の一部から発症する慢性の排尿障害をとまなう痙性脊髄麻痺は HTLV-1 関連脊髄症 (HTLV-1 associated myelopathy : HAM) という疾患単位として 1986 年に提唱された¹⁾。

今回われわれは生体腎移植後に HAM を発症した症例を経験したので若干の考察を加えて報告する。

症 例

症例：51 歳、男性

主訴：歩行障害

家族歴：特記すべきことなし。

生育歴：静岡県で出生、その後山口県、鹿児島県で生育。

既往歴：1991 年 (34 歳) に IgA 腎症による慢性腎不全で血液透析導入され、1997 年 2 月 (40 歳) に生体腎移植を施行 (ドナー：実姉) されていた。

現病歴：1997 年 12 月 (生体腎移植後 10 カ月) より歩行障害、両手の巧緻運動障害が出現した。1998 年 1 月頃より跛行、両下肢のしびれ感と両上肢の振戦が出現。痙性四肢不全麻痺を呈し、前医にて頸椎症性脊髄症の診断で手術をおこなったが、歩行障害は増悪した。

2000 年両下肢痙性麻痺により杖歩行、膀胱直腸障害が出

現。2008 年 1 月 8 日、尿路感染症による敗血症、意識障害で当院泌尿器科に緊急入院となった。頭部 MRI で深部白質に異常信号をみとめたため、精査加療を目的に当科転科となった。

転科時現症：一般身体所見は、身長 165cm、体重 65kg、血圧 127/82mmHg、脈拍 70/min、体温 36.4°C、右腸骨前に移植腎を触知し、仙骨部に褥創をみとめた。

神経学的所見は、意識清明。会話は小声で非常に聞き取りにくく、HDS-R 20 点、MMSE 21 点。運動系では両上肢の姿勢時振戦をみとめ、徒手筋力テスト (manual muscle testing : MMT) で上肢 4、下肢 1 の筋力低下と下肢の痙縮をみとめた。腱反射は四肢で亢進し、膝間代と足間代が容易に誘発された。感覚系では両下肢で振動覚の中等度鈍麻があり、自律神経系では便秘と排尿障害をみとめた。

検査所見：血算・血液生化学では尿素窒素 27.0mg/dl、クレアチニン 1.72mg/dl と軽度の腎機能障害をみとめる他、異常なし。脳脊髄液検査では、圧 110mmH₂O、外観は無色透明、細胞数 6/ μ l、蛋白 61mg/dl、糖 54mg/dl、IgG index 0.70 で、蛋白と IgG Index が高値であった。血清 HTLV-1 抗体 (PA 法) 16.384 倍、髄液 HTLV-1 抗体 (PA 法) 512 倍。血中 HTLV-1 プロウィルス量 7.4%、髄液ネオプテリンは 158pmol/ml と高値で HLA タイピングは DRB4 040301 (DR4)、090102 (DR9) であった。入院時の頭部 MRI では、T₂強調画像と FLAIR 画像で両側前頭葉、頭頂葉深部白質の広範な高信号を呈していた。頸髄、胸髄、腰髄 MRI では、軽度の胸髄全体の萎縮をみとめたが、髄内の異常信号や脊柱管狭窄はなかった (Fig. 1)。

経過 (Fig. 2)：腎移植前の血中 HTLV-1 抗体は陰性であっ

*Corresponding author: 東京女子医科大学神経内科 [〒162-8666 新宿区河田町 8-1]

東京女子医科大学神経内科

(受付日：2009 年 7 月 23 日)

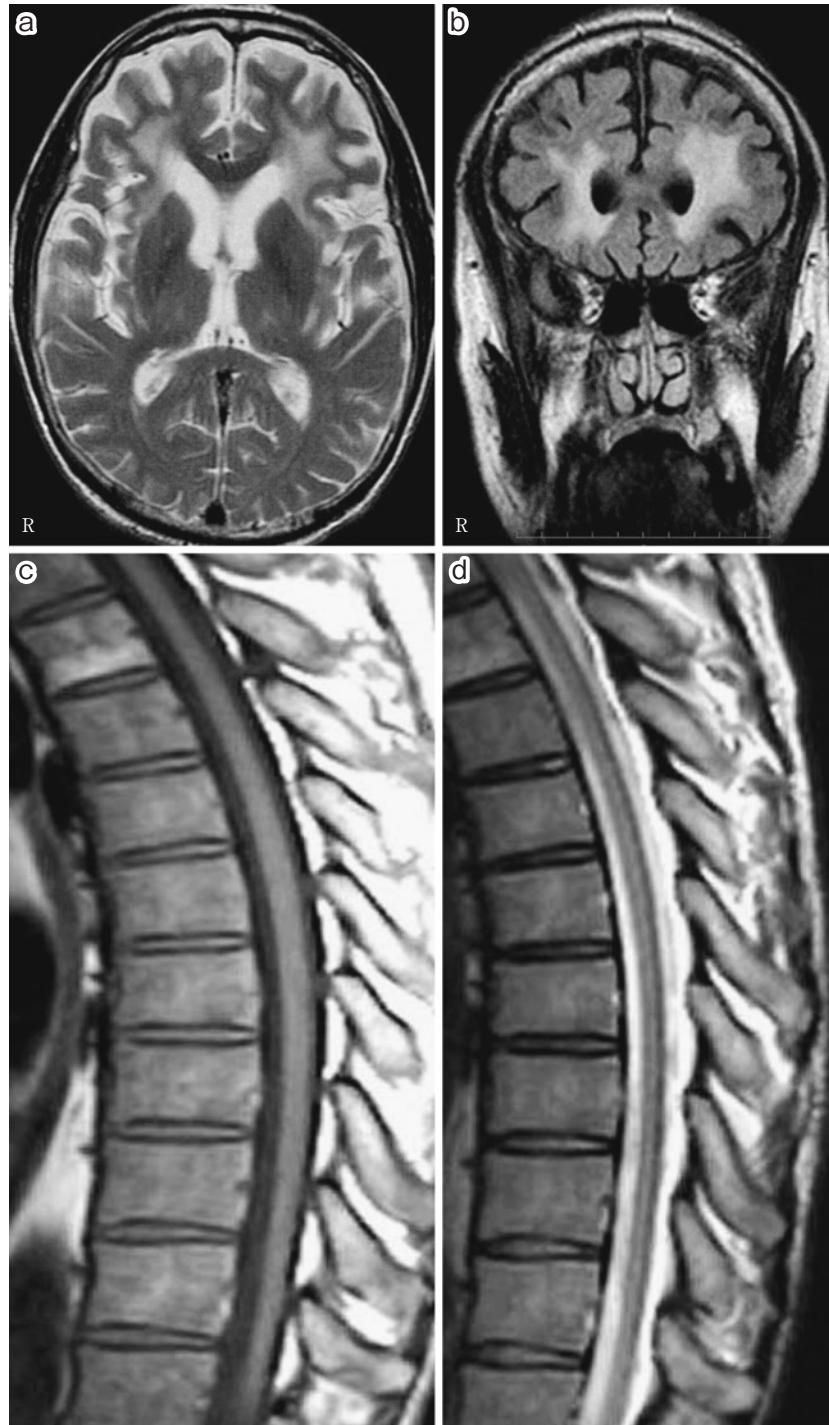

Fig. 1 Brain MRI. Axial T₂-weighted image (a; 1.5T, TR 3,100ms/TE 119.0ms) and Coronal fluid attenuated inversion recovery (FLAIR) image (b; 1.5T, TR 11,002ms/TE 82.5ms) show high intensity areas in the deep white matter dominantly in the frontal lobes. T₁-weighted image (c; 1.5T, TR 695ms/TE 10.0ms) and T₂-weighed image (d; 1.5T, TR 3,800ms/TE 120ms) show diffuse atrophy of the spinal cord.

たが、入院時の血中および髄液の HTLV-1 抗体が共に高値であり臨床症候と合わせて HAM と診断した。腎移植後よりシクロスポリン (Cyclosporin : CYA) 150mg/day とメチルプレドニゾロン (methylpredonisolon : mPSL) 4mg/day を内服継

続中であり、血漿交換療法は免疫抑制状態で感染のリスクが高いことから、またステロイドの大量療法は尿路感染を増悪させる点と精神症状を呈した既往があることから投与は困難と考え、HAM の治療としてインターフェロン- α (Interferon-

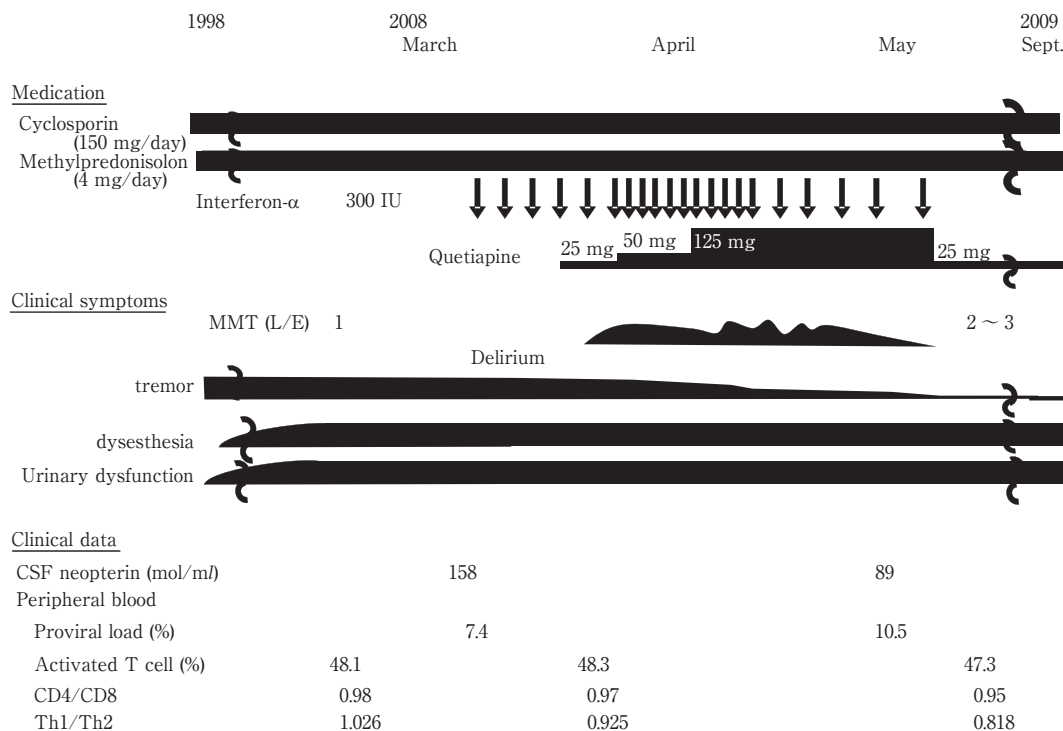


Fig. 2 Clinical course.

Table 1 Cases of HAM after renal transplantation.

Author (year)	This case (2009)	Kuroda et al (1992)	Nakatsuji et al (2000)	Shintani et al (2001)	Zarranz et al (2003)		Kuroki et al (2007)
Age/gender	54/M	32/M	54/M	56/M	54/F	57/M	40/M
Kidney (donor)	LR (sister)	LR (mother)	CD	CD	CD	CD	CD
Immunosuppressants	CYA/mPSL	CYA/MZR/mPSL/AZA	CYA/MMF/mPSL	CYA/MZR/mPSL	CYA/mPSL	CYA	CYA/MMF/mPSL
Period after transplantation	10 months	11 months	4 years	7 years	2 years	2 years	17 months
Proviral load	7.40%	unknown	unknown	unknown	12.44%	16.44%	0.83%
Treatment	IFN-α	IFN-α→PE	unknown	PE	PSL	PSL	PE
Effect	tremor and motor functions; improved	motor functions; temporarily improved	unknown	unknown	not effective	unknown	tremor; improved

Abbreviations: LR, living-related renal transplantation; CD, cadaveric renal transplantation; CYA, cyclosporin; mPSL, methylprednisolone; AZA, azathioprine; MZR, mizoribine; MMF, mycophenolate mofetil; PE, plasma exchange; PSL, oral prednisolon

α : IFN-α) を選択した。移植腎の拒絶反応の可能性があると腎機能障害があり発熱時の投薬に制限があることを考慮し、3月より1回300万単位週2回投与を開始した。その後週3回投与まで増量したところ、4週目より振戦と下肢の痙性が改善し、下肢筋力はMMT1から3まで改善をみとめた。HAMの活動性炎症を反映する髄液ネオプテリンも158 pmol/mlから89 pmol/mlまで低下した。感覚障害と排尿障害については不変であった。HTLV-1プロウイルス量は、治療前7.40%、治療後10.52%であった。リンパ球表面マーカーは、治療前後でCD4/CD8比は0.98から0.95、activated T cellは

48.1%から47.3%、Th1/Th2比は1.026から0.818と低下した。

しかし、IFN-α投与5週目頃からせん妄が出現し、クエチアピン投与にて対処したが精神症状の増悪をみとめたため10週(計21回投与)で中止とした。

考 察

本症例の特徴は、生体腎移植後のHAM発症であること、移植後の免疫抑制薬としてmPSL、CYAを使用していたこと、

発症までの期間が10カ月であり、献腎移植後にHAMを発症した過去の報告が移植後数年で発症しているのと比較して短いことである。

HTLV-1感染経路については出身地より垂直感染の可能性もうたがったが、腎移植前の血中HTLV-1抗体は陰性であった。血液製剤のHTLV-1抗体のスクリーニングは1986年よりおこなわれており、輸血による感染は否定的である。ドナー腎に関しては、HTLV-1抗体の術前検査がおこなわれておらず不明だが、移植腎からの感染の可能性が高いと考えられた。現在もドナーの同意がえられず、HTLV-1抗体の測定は残念ながら施行できない。

腎移植後に免疫抑制薬を使用中のHAM発症については今までに6例が報告されている^{2)~6)}(Table 1)。免疫抑制薬として全例でCYAを使用しており、ほとんどがmPSLを併用していた。発症までの期間については、献腎移植後にHAMを発症した症例は17カ月から7年(平均3.3年)であるのに対し、本症例とKurodaら³⁾の生体腎移植後発症のHAMでは10カ月、11カ月であり、いずれも1年未満と短い。

HAM発症のメカニズムとして、まずHAM患者末梢血中でセレクチンリガンドを発現し、Th1の性質を獲得したHTLV-1感染CD4陽性Tリンパ球が脊髄組織内に侵入した後、bystander mechanism (HTLV-1感染CD4陽性Tリンパ球が接着分子やメタロプロテイナーゼなどを介して組織浸潤し、それを排除しようとする細胞性免疫応答に巻き込まれて周囲の髄鞘や軸索が破壊されること)によって脊髄炎が進行していくことが知られている⁷⁾。

つまり、その過剰な免疫応答を制御する目的で副腎皮質ステロイドや免疫抑制薬はHAMの治療薬としてもちいられている。本症例で移植後の免疫抑制薬として使用されていたCYAとmPSLの免疫応答として、未成熟ヘルパーT細胞の活性化を特異的に抑制し、マクロファージからのインターロイキン(Interleukine: IL)-1による刺激と、抗原提示によって活性化されたヘルパーT細胞のIL-2などのサイトカインの合成阻害や⁸⁾、ヘルパーT細胞やキラーT細胞への分化抑制作用がある⁹⁾¹⁰⁾。しかし、本症例は過去5例の報告と合わせてCYA、mPSL内服の免疫抑制下にあってもHAM発症抑制とはならずHAMを発症した。このことは、HTLV-1感染T細胞やHTLV-1特異的CD8陽性細胞傷害性T細胞からの炎症性サイトカイン産生を抑制するには不十分であったことが示唆される。IFN- α による治療後に、Th1/2の低下がみとめられサイトカインのTh1優位性が改善したことは、髄液ネオプテリンの低下や運動機能の改善がみられたことと合わせて治療が有効であったと判断した。しかし、腎機能障害などから十分量のIFN- α 投与ができず、血中プロウイルス量の低下はみられなかった。また、副作用のせん妄が出現したため治療を中断せざるをえなかった。

献腎移植後に比較して生体腎移植後のHAM発症までの期間が短いことについては、プロウイルス量が高値であればより発症のリスクが高いことが報告されており¹¹⁾、ドナーの高いプロウイルス量がそのままレシピエントに移行したことが

考えられる。2005年Nakamuraらの報告¹²⁾でHTLV-1陽性の腎移植レシピエント10例(生体腎移植7例、献腎移植3例)について検討し、そのうち4例(生体腎移植3例、献腎移植1例)がHTLV-1陽性ドナーから陰性レシピエントへの移植であったが、2年~17年のfollow upでいずれもHAM発症はなかったとしている。これらについてはプロウイルス量の少ないレシピエントであった可能性があるが、プロウイルス量についての記載がなく、推察の域をでない。

腎移植後のHAM発症の因子については症例の蓄積と今後の検討が必要であると考えられた。

謝辞: HTLV-1プロウイルス量を測定していただいた鹿児島大学神経内科 有村公良先生ならびに同難治ウイルス研究センター 久保田龍二先生、出雲周二先生に深謝いたします。

文 献

- 1) Osame M, Usuku K, Izumo S, et al. HTLV-1-associated myelopathy, a new clinical entity. *Lancet* 1986;1:1031-1032.
- 2) Kuroda Y, Takashima H, Yukitake M, et al. Development of HTLV-1 associated myelopathy after blood transfusion in a patient with aplastic anemia and a recipient of renal transplant. *J Neurol Sci* 1992;109:196-199.
- 3) Nakatsuji Y, Sugai F, Watanabe S, et al. HTLV-1-associated myelopathy manifested after renal transplantation. *J Neurol Sci* 2000;177:154-156.
- 4) 新谷寧世, 南方良仁, 藤井令央奈ら. 献腎移植後HTLV-1随伴脊髄症を合併した1例(会). *移植* 2001;36:4.
- 5) Zarranz J, Gomes J, Rouco I, et al. Post-transplantation HTLV-1 myelopathy in three recipients from a single donor. *J Neurol Neurosurg Psychiatry* 2003;74:1080-1084.
- 6) 黒木紀子, 金 ミエ, 立石高久ら. 腎移植後にHTLV-1関連脊髄症を発症し、特異な脳MRI所見を認め薬剤性脳症の合併が疑われた1例(会). *臨床神経* 2007;48:222.
- 7) Ijichi S, Izumo S, Eiraku N, et al. An autoaggressive process against bystander tissues in HTLV-1-infected individuals: a possible pathomechanism of HAM/TSP. *Med Hypotheses* 1993;41:542-547.
- 8) 高橋信弘. サイクロスポリン. *Med Immunol* 1991;22:775-784.
- 9) 大島久二, 見山仁美, 小松八千代. ステロイドの分子薬理的作用機序. *血液腫瘍科* 2000;40:148-156.
- 10) 岡部泰二郎. 免疫抑制機序. *総合臨床* 2005;54:1975-1979.
- 11) Matsuzaki T, Nakagawa M, Nagai M, et al. HTLV-1 proviral load correlates with progression of motor disability in HAM/TSP: Analysis of 239 HAM/TSP patients including 64 patients followed up for 10 years. *J Neurovirol* 2001;7:228-234.
- 12) Nakamura N, Tamaru S, Ohshima K, et al. Prognosis of HTLV-1-positive renal transplant recipients. *Transplant Proc* 2005;37:1779-1782.

Abstract**A case report of HTLV-1 associated myelopathy (HAM) manifested after renal transplantation**

Yuri Inose, M.D., Shigeo Akiyama, M.D., Atsuko Mochizuki, M.D.,
Yuko Shimizu, M.D., Makoto Iwata, M.D. and Shinichiro Uchiyama, M.D.
Department of Neurology, Tokyo Women's Medical University, School of Medicine

We report a 51-year-old man with human T lymphotropic virus type-1 (HTLV-1) associated myelopathy (HAM) manifested 10 months after renal transplantation. He had progressive spastic paralysis and neurogenic bladder for 10 years.

HTLV-1 antibody are positive both serum and cerebral spinal fluid (CSF).

Although HTLV-1 was not examined in the donor, it was suspected that the patient was infected by renal transplantation. After treatment of interferon- α (IFN- α), his motor function had improved and neopterin in CSF was decreased from 158 pmol/ml to 89 pmol/ml.

This is a rare case of HAM after living renal transplantation. Cyclosporin and methylpredonisolone are used as immunosuppressants for preventing graft rejection. Time for developing HAM after renal transplantation was shorter than patients after cadaveric renal transplantation.

More investigations are needed to clarify the mechanisms in the development of HAM associated with renal transplantation.

(Clin Neurol 2010;50:241-245)

Key words: HAM, renal transplantation, immunosuppressants, neopterin, Interferon- α
