

抗 MuSK 抗体陽性の重症筋無力症にネフローゼ症候群が 合併した 1 例

塩山 実章^{1)*} 上田 治夫²⁾ 青松 宏美¹⁾ 三井 良之¹⁾ 内木 義人³⁾
 鮫島 謙一⁴⁾ 船内 正憲⁴⁾ 白石 裕一⁵⁾ 本村 政勝⁵⁾ 楠 進¹⁾

要旨：症例は 40 歳，男性。ろれつ不良，嚥下困難，複視，両上肢脱力感を自覚し受診した。エドロホニウム試験陽性で，反復刺激誘発筋電図で waning をみとめた。抗アセチルコリン受容体抗体は陰性で，抗筋特異的チロシンキナーゼ (MuSK) 抗体が陽性であることから，抗 MuSK 抗体陽性の重症筋無力症 (MG) と診断した。その後，球麻痺症状の増悪による誤嚥性肺炎を生じ緊急入院した。入院時検査で高度蛋白尿と低アルブミン血症をみとめ，腎生検で糸球体基底膜に IgG4 の沈着をみとめ，膜性腎症と診断された。本症例の抗 MuSK 抗体の IgG サブクラスも IgG4 優位であり，抗 MuSK 抗体と膜性腎症との関連が推測された。

(臨床神経, 49 : 424—427, 2009)

Key words：重症筋無力症，抗MuSK抗体，ネフローゼ症候群，IgG4

緒 言

近年，抗アセチルコリン受容体 (AChR) 抗体陰性の重症筋無力症 (MG) の患者において，抗筋特異的チロシンキナーゼ (MuSK) 抗体陽性症例が報告されている¹⁾。抗 AChR 抗体陽性の MG における種々の腎障害の合併は散見されるが^{4)~8)}，私達がしらべえたかぎりでは抗 MuSK 抗体陽性 MG に腎障害を合併した報告はない。今回，抗 MuSK 抗体陽性 MG に IgG4 の沈着をみとめた膜性腎症の合併例を経験したので，両者の病態について考察を加えて報告する。

症 例

患者：40 歳，男性。

主訴：呼吸困難，四肢脱力感。

既往歴：2002 年に会社の健康診断で蛋白尿を指摘されたが，放置していた。

現病歴：2001 年春頃，嚥下困難，ろれつ不良，さらに 2002 年に複視が出現した。症状は夕方に増悪する傾向があった。また上肢挙上時の脱力感や臥位からの起立困難を自覚するようになった。そのため 2003 年 4 月に当科を受診した。初診時の神経学的所見は自覚症状以外に異常所見なし。血算・血液生

化学検査に異常はなし(血清総蛋白測定，検尿は施行せず)。抗 AChR 抗体は陰性であったが，エドロホニウム試験陽性，反復刺激誘発筋電図で waning をみとめ，症状および経過より血清陰性 MG (seronegative MG ; SNMG) がうたがわれ，抗コリンエステラーゼ薬の投与により，症状は軽快した。2004 年 2 月に徐々に嚥下困難が増悪し，食事むせるようになった。3 月下旬より喀痰喀出困難，呼吸苦が出現し，2 日前より発熱もあったが，受診当日，駐車場にて動けなくなっているところを発見され，緊急入院となった。

入院時現症：体温 38.1℃，血圧 122/74，脈拍 104 回/分，経皮的酸素飽和度 74%。意識は清明だが，複視，喀痰喀出困難，嚥下困難，ろれつ困難をみとめ，四肢や頸部の脱力感も著明であった。深部反射は正常で病的反射はみとめなかった。呼吸困難に対して緊急的に気管内挿管を実施されたため，詳細な神経所見の評価は困難であった。

入院時検査所見：動脈血ガス分析では PaO₂ 57.3torr，PaCO₂ 55.5torr (挿管前) と低換気のみとめた。血算・血液生化学では炎症反応 (白血球 10,400/μl，CRP 14.4mg/dl)，低蛋白血症 (5.0g/dl)，低アルブミン血症 (2.4g/dl)，検尿一般では高度の蛋白尿 (5.3g/日) をみとめた。抗 AChR 抗体は陰性で，抗 MuSK 抗体は 5nmol/l (正常上限 0.05nmol/l) であった。また McConville らの方法¹⁰⁾と同様に ¹²⁵I-MuSK をもちいた免疫沈降法で測定した IgG サブクラスは IgG1 566，IgG2

*Corresponding author: 近畿大学医学部神経内科学 [〒589-8511 大阪府大阪狭山市大野東 377-2]

¹⁾近畿大学医学部神経内科学

²⁾上田医院

³⁾新大阪病院内科

⁴⁾近畿大学医学部腎臓膠原病内科学

⁵⁾長崎大学大学院医歯薬学総合研究科病態解析・制御学講座 (神経内科)

(受付日：2007 年 9 月 12 日)

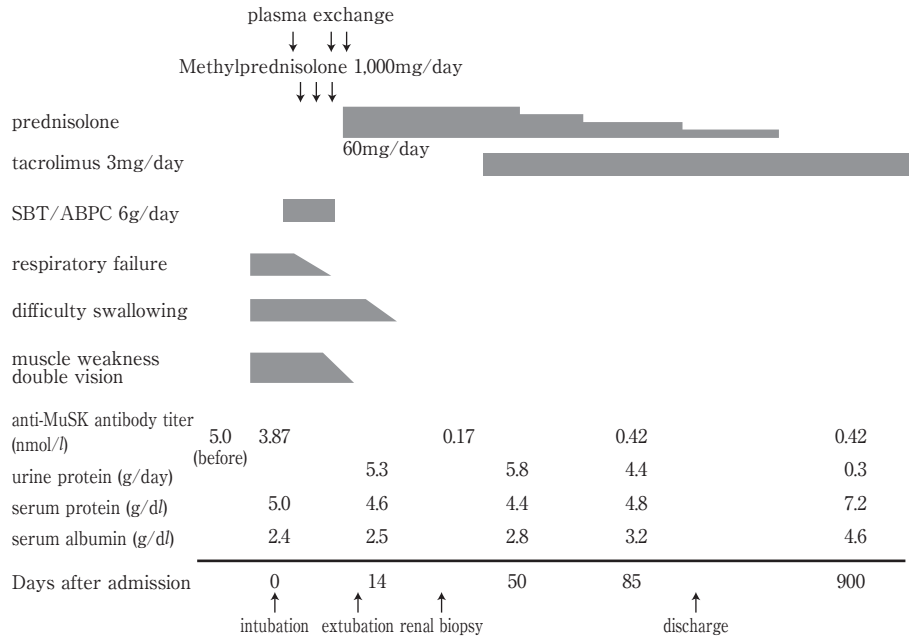


Fig. 1 Clinical course.

After plasma exchange and initiation of methylprednisolone treatment, clinical symptoms improved immediately and anti-MuSK antibody decreased, while serum protein and serum albumin gradually increased.

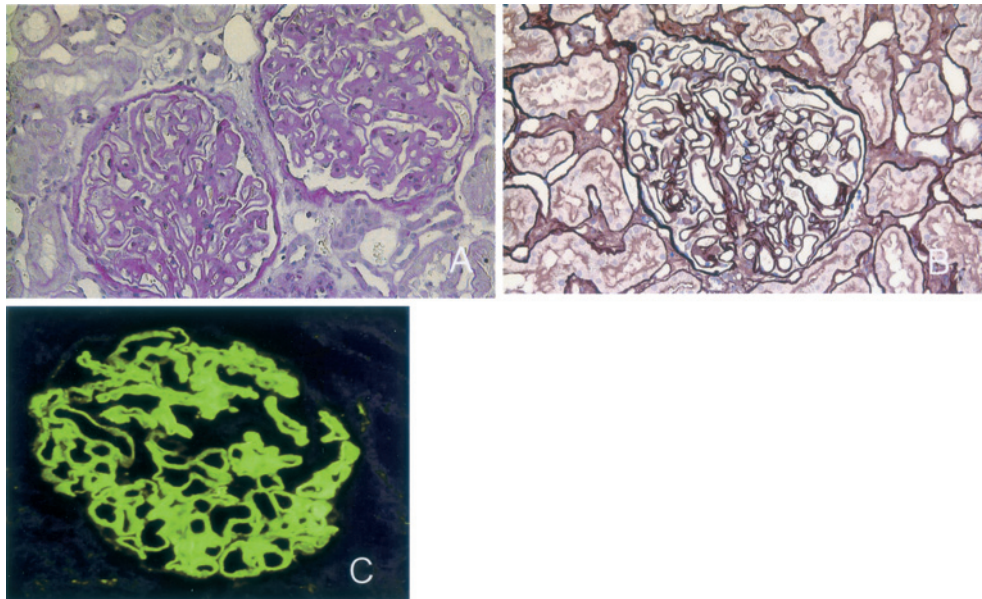


Fig. 2 Renal biopsy

Renal biopsy specimen shows membranous nephropathy by light microscopy. Diffuse thickening of the basement membrane is shown by PAS stain (A) and PAM stain (B) (original magnification $\times 200$). Granular immunofluorescent deposits of IgG4 along the glomerular capillary walls are shown by staining for IgG4 (C) (original magnification $\times 200$).

424, IgG3 0, IgG4 4,836 (cpm) であった。胸部 X 線写真では右上葉の無気肺と両肺野の浸潤影をみとめた。胸部 CT では胸腺腫をみとめなかった。

経過：臨床経過を Fig.1 に示す。血液検査にて炎症反応の

上昇、胸部 X 線写真で肺炎像をみとめ、嚥下障害増悪による誤嚥性肺炎と判断し、人工呼吸器による呼吸管理と抗生剤の投与をおこなった。MG の治療はアルブミン置換による血漿交換とメチルプレドニゾロンパルス療法をおこない、ひき続

きプレドニゾロン 60mg/日の内服療法を開始した。第12病日には呼吸状態も安定し抜管した。この時点で複視、四肢や頸部の脱力感の症状はなく、第15病日には喀痰喀出困難、嚥下困難も消失した。一方、入院時より尿蛋白強陽性と低蛋白血症をみとめ、高脂血症はなかったが、ネフローゼ症候群の必須条件を満たした。第21病日に腎生検をおこない、HE染色標本では増殖性変化や管外性病変、硝子化はみられなかったが、PAS染色、PAM染色にて基底膜の肥厚がみとめられた(Figs. 2A, B)。また、IgG4の免疫染色では糸球体基底膜に顆粒状の均一な沈着がみられた(Fig. 2C)。以上の病理所見により、膜性腎症と診断した。MG症状は消失していたが膜性腎症の加療とプレドニゾロンの円滑な漸減のため、第50病日よりタクロリムスを投与開始した。抗MuSK抗体価0.42nmol/l、IgG4値も847(cpm)と低下したが、尿蛋白は依然持続した(Fig. 1)。第136病日に退院し、その後も症状増悪なく、抗MuSK抗体価は0.42nmol/lと低値を持続しており、尿蛋白も当初は高値を示したが、第400病日頃より減少し、血清蛋白は正常化している。

考 察

抗MuSK抗体はSNMGの20~70%で陽性とされている。本村らは抗MuSK抗体陽性のMG患者31人について検討し、橋本病、関節リウマチ、関節炎、シェーグレン症候群、潰瘍性大腸炎などの合併例があったと報告³⁾しているが、腎疾患の合併例はなく、私達がしらべえたかぎりでは本症例がはじめてと思われた。

一方で抗AChR抗体陽性のMGと腎疾患の合併については報告が散見され^{4)~8)}、微少変化群、IgA腎症、膜性腎症、巣状糸球体硬化症など多彩である。本症例における膜性腎症合併の機序は明らかではないが、仮説としてIgG4の関与が考えられる。Oliveiraは膜性腎症の発症機序についてIgG4 mediated diseaseという概念を提唱しており、抗原の問題ではなく、抗体として補体介在性の少ないIgG4が関与し、免疫複合体として基底膜に沈着することが病因と推測している⁹⁾。IgG4に着目すると、抗MuSK抗体はその大部分がIgG4であると報告がある¹⁰⁾。本例においても同抗体のIgGサブクラスはIgG4優位で、かつIgG4の免疫染色にて糸球体基底膜へのIgG4の沈着がみとめられた。以上から元々IgG4サブクラス

の抗体が多い抗MuSK抗体陽性MGでは、抗MuSK抗体の免疫複合体が膜性腎症に関連した可能性がある。ただ抗MuSK抗体の免疫複合体が血中に存在しているか否かは不明であり、今後この点を明らかにする必要がある。いずれにせよ、この共通のIgG4が抗MuSK抗体陽性のMGと膜性腎症の両者の発症機序に関与している可能性は興味深い。今後同様の症例の蓄積が望まれる。

文 献

- 1) Hoch W, McConville J, Helms S, et al: Auto-antibodies to the receptor tyrosine kinase MuSK in patients with myasthenia gravis without acetylcholine receptor antibodies. *Nat Med* 2001; 7: 365—368
- 2) 本村政勝, 白石裕一, 吉村俊朗ら: 重症筋無力症: 抗MuSK抗体陽性MGについて. *Neuroimmunology* 2004; 12: 115—120
- 3) 本村政勝, 白石裕一, 吉村俊朗ら: 重症筋無力症: 抗MuSK抗体陽性MGの病態と治療. *神経治療学* 2005; 22: 709—717
- 4) Chan PC, Lau CC, Cheng IK, et al: Minimal change glomerulopathy in two patients after thymectomy. *Singapore Med J* 1990; 31: 46—47
- 5) Innes A, Cotton RE, Burden RP: Association of IgA nephropathy and myasthenia gravis. *Nephron* 1990; 54: 354
- 6) Chen WY, Wang RH, Yen TS, et al: Membranous glomerulonephritis and myasthenia gravis. *J Formosan Med Assoc* 1980; 79: 667—671
- 7) Valli G, Fogazzi BG, Cappellari A, et al: Glomerulonephritis associated with myasthenia gravis. *Am J Kidney Dis* 1998; 31: 350—355
- 8) Matsuda M, Miki J, Tabata K, et al: Myasthenia gravis with membranous nephropathy, successfully treated with extended total thymectomy. *Intern Med* 2000; 39: 490—494
- 9) Oliveira DB: Membranous nephropathy: an IgG4-mediated disease. *Lancet* 1998; 351: 670—671
- 10) McConville J, Farrugia ME, Beeson D, et al: Detection and characterization of MuSK antibodies in seronegative myasthenia gravis. *Ann Neurol* 2004; 55: 580—584

Abstract**Anti-MuSK antibody-positive myasthenia gravis with nephrotic syndrome; a case report**

Mitsuaki Shioyama, M.D.¹⁾, Haruo Ueda, M.D.²⁾, Hiromi Aomatsu, M.D.¹⁾, Yoshiyuki Mitui, M.D.¹⁾, Yoshito Naiki, M.D.³⁾, Kenichi Samejima, M.D.⁴⁾, Masanori Funauchi, M.D.⁴⁾, Hirokazu Shiraishi, M.D.⁵⁾, Masakatsu Motomura, M.D.⁵⁾ and Susumu Kusunoki, M.D.¹⁾

¹⁾Department of Neurology, Kinki University School of Medicine

²⁾Ueda Clinic

³⁾Department of Internal Medicine, Shinosaka Hospital

⁴⁾Department of Nephrology and Rheumatology, Kinki University School of Medicine

⁵⁾First Department of Internal Medicine, Graduate School of Biomedical Sciences, Nagasaki University

A 40-year-old man was admitted to our hospital because of dysarthria, difficulty swallowing, double vision and weakness of both upper extremities.

There were no detectable anti-AChR antibodies. He was diagnosed with seronegative myasthenia gravis (SNMG) based on a positive edrophonium test and positive waning on repetitive stimulation. Thereafter serological examination detected anti-muscle-specific kinase (MuSK) antibodies and he was diagnosed with anti-MuSK antibody-positive MG.

Three years after the onset, the patient developed rapidly progressing respiratory failure and fever. He was diagnosed with aspiration pneumonia caused by swallowing difficulty. He was treated with mechanical ventilation, plasma exchange and antibiotics. Laboratory tests on admission also demonstrated nephrotic syndrome. Renal biopsy specimens showed diffuse thickening of the basement membrane by PAS and PAM stain, and granular immunofluorescent deposits of IgG4 along the glomerular capillary walls. Therefore, he was also diagnosed with membranous nephropathy in addition to anti-MuSK antibody-positive MG.

MG is sometimes complicated with nephrotic syndrome, however there has been no report of anti-MuSK-antibody positive MG complicated with nephrotic syndrome.

It has been reported that anti-MuSK-antibodies are IgG4 and that membranous nephropathy is suggested to be an IgG4 mediated disease. Our findings suggest that IgG4 may play an important role in the pathogenesis of our patient.

(Clin Neurol, 49: 424—427, 2009)

Key words: myasthenia gravis, Anti-MuSK antibodies, Nephrotic syndrome, IgG4
